

Biologische Vorgehensweise für eine optimierte Gestaltung des Implantatlagers

Dr. Stefan Neumeier über das neue TissueMaster Concept (TMC) – strategische Optionen (4)

Der abschließende Teil der TMC-Serie beschreibt, wie durch die Extraktion eines Zahns, dessen Resektion und durch die Replantation eines Wurzelsegments, dessen Extrusion (siehe DZW Ausgaben 50/2012, 7/2013 und 11/2013) eine vollkommen neue – weil biologische – Vorgehensweise für eine optimierte Implantatlagergestaltung ermöglicht wird.

Aus den Analysen klinischer Ergebnisse wird ersichtlich, dass im alveolären Erhaltungs- und Regenerationsprozess beiden Gewebearten die gleiche Bedeutung beigemessen werden muss. Die initiale Information geht dabei vom alveolären Weichgewebe und dem parodontalen Ligament aus. Die reaktive Antwort darauf ist primär in Weichgewebe- und sekundär in osseo-orientierte, nachfolgende strukturelle Veränderungen zu unterteilen. Diese können nach einem gewissen Zeitraum zu einer weitgehenden Wiederherstellung des ursprünglichen strukturellen Volumens führen. Für die Replantation von Wurzelsegmenten ergeben sich hieraus sehr weitreichende Konsequenzen. So zum Beispiel die Optionen

- der minimal-invasiven und inzisionslosen Revision der Apikalregion,
- der nahezu volumenstabilen Umwandlung einer vorwiegend arteriell versorgten in eine weitgehend kanulär versorgte Knochenstruktur,

- einer rein körpereigenen langzeitstabilen Knochenaugmentation,
- der Beibehaltung struktureller biologischer Zusammenhänge,
- einer kürzeren Behandlungszeit etc.

Wie sieht das neue Implantatbett aus?

Die klinischen Konsequenzen sind vielfältig, aber meist sehr positiv zu bewerten. So bewirkt die Replantation eines Wurzelsegments die Erhaltung einer natürlichen biologischen Breite. Der regenerier-

te Knochen weist eine sehr hohe Festigkeit auf. Es muss deshalb gebohrt und ein Gewinde geschnitten werden. Durch die Knochenqualität wird eine hohe Primärstabilität des Implantats gewährleistet. Nach der Extraktion des Replantats entsteht ein zahnförmiger Weichgewebedefekt, der die Insertion eines einteiligen Implantats und eine Sofortversorgung erlaubt.

Welches Implantat ist zu favorisieren?

Wie umfangreiche Analysen belegen, weisen einteilige Implantate




Abb. 1: Aesthura-Immediate-Implantat von Nemris




Abb. 2: Multifunktionelles trajektorieell aufgebautes Retentionselement mit großer Oberfläche und geringer Bauhöhe

gegenüber zweiteiligen große Vorteile auf, angefangen von den Einheil- und Umbauprozessen bis hin zum interimplantären Abstand. Da es keine großen Gruppenunterschiede im Hinblick auf die Osseointegration gibt, gewinnen vor allem die prothetischen Versorgungsoptionen an Bedeutung.

Das Aesthura-Immediate-Implantat (Hersteller Nemris), das wir in diesem Zusammenhang bevorzugt einsetzen (da es auf die TMC-Philosophie perfekt abgestimmt ist), weist spezielle konstruktive Charakteristika auf. Es besitzt eine exakt definierte prothetische Basis, ein hochretentives, hochbelastbares, trajektorieell aufgebautes Retentionselement mit großer Oberfläche, aber von geringer Bau-

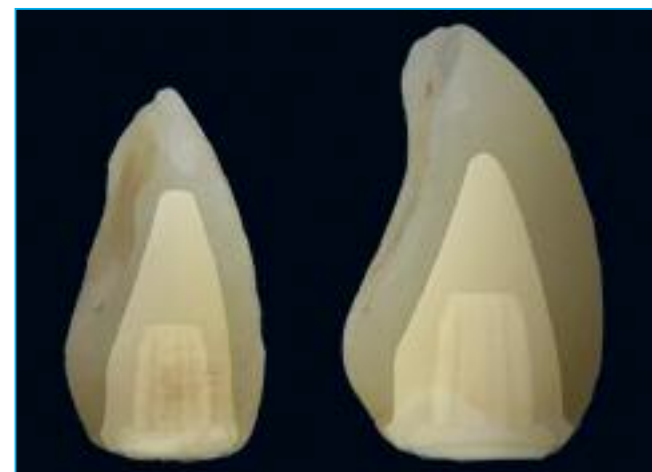

Abb. 3: Vorgefertigte Zirkonoxidkappen bei optimierter Schichtbildung der Verblendkeramik

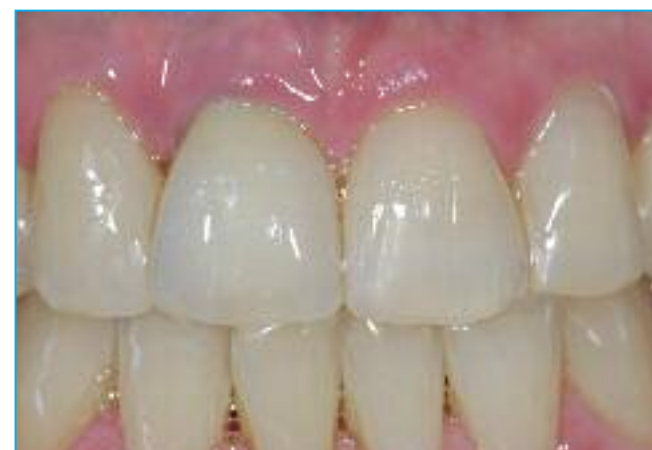

Abb. 4: Sehr ansprechende prothetische Versorgung am Zahn 11

höhe, umfangreiche Versorgungsoptionen und eine tadellos strukturierte Oberfläche (BDIZ-Studie, Köln). Die Implantat-Philosophie wird durch eine minimierte Anzahl von Komponenten unterstützt. Die Implantatinsertion gestaltet sich daher sehr einfach und führt zu sehr guten und langzeitstabilen Ergebnissen. Die Versorgungsqualität ist charakterisiert durch die Berücksichtigung der Biologischen Breite und kann selbst höchsten Ansprüchen genügen.

Optionen für die Zukunft

Diese sind mannigfaltig! So kann dieses Konzept auch in der Parodontologie und Prothetik breite Anwendung finden. Angefangen von der Behandlung sogenannter „null- und einwandiger“ Taschen beziehungsweise im Rahmen des alveolären Volumenerhalts und der Ponticlager-Gestaltung beziehungsweise in der Total- und Brückenprothetik.

Resümee

Die Replantation und Extrusion hochresezierter Zähne ermögli-

chen in eindrucksvollem Umfang den Erhalt und den vertikalen Gewinn funktionell und ästhetisch relevanter alveolärer Weich- und Hartgewebestrukturen. Sie ermöglichen sehr vorhersehbare und langzeitstabile Ergebnisse, die funktionellen und auch hohen ästhetischen Ansprüchen entsprechen. Mit der Verwendung von einteiligen Implantaten wie dem Aesthura-Immediate-Implantat wird zudem eine elegante, effektive Versorgung optimal vorbereiteter Alveolarbereiche möglich.

Die „TMC“-Philosophie kann somit als Ganzes betrachtet werden. Die „Biologischen Aspekte“ und die „minimal-invasive Chirurgie“ bilden die Grundlage, vor allem im Bereich des Gewebemanagements und der Implantatlagergestaltung. Dies wird durch die Instrumente von Komet (TMC-Extrusionsset 4628/1 und TMC-Hubfeilen) und ein gewebeschonendes Implantat-Konzept unterstützt.

**Dr. Stefan Neumeier,
Eschlkam**