

Feilenanzahl reduziert

Im Praxistest: das vollrotierende Nickel-Titan-Feilensystem F360 von Komet

VON DR. MATTHIAS J. ROGGEN-DORF

MARBURG – Neue Feilensysteme eignen sich aufgrund ihres besonderen Designs auch für die endodontische Revision. Trotz erheblicher Beanspruchung kam es im Praxistest nicht zu Deformationen.

Innerhalb der letzten Jahrzehnte brachte der Markt viele verschiedene Nickel-Titan-Systeme hervor. Die ersten Vertreter des neuen Typs besaßen zur optimalen Führung des Instruments im Wurzelkanal noch kufenartig gestaltete Schneiden und sollten so eine optimale Zentrierung im Wurzelkanal ermöglichen. Bedingt durch die relativ große Kontaktfläche zur Wurzelkanaloberfläche erforderten sie den Einsatz der „Crown-down-Technik“. Hierbei wird der Wurzelkanal mit schrittweise kleineren und in der Konizität der Feilensequenz variierenden Instrumenten sukzessive bis zur Arbeitslänge instrumentiert. Auch nachfolgende Systeme ohne

Radial Lands nutzen diese Aufbereitungstechnik.

Aktuelle maschinelle Nickel-Titan-Systeme wie Mtwo (VDW), Bio-RaCe (FKG), Hyflex CM (Coltene Endo) oder EasyShape (Komet) werden in der so genannten Single-

Aufbereitungsdauer und erhebliche Kosten.

Komet nahm sich dieser Thematik an und entwickelte ein maschinelles Wurzelkanalinstrumentensystem, das die Vorteile der vollrotierenden Aufbereitung mit

Spitze (SF65, Komet) schallaktiviert wurden. Nach Trocknung der Wurzelkanäle mittels Papierspitzen und FineAir (KaVo) wurden die beiden Wurzelkanäle mittels AH Plus (Dentsply DeTrey) und modifizierter lateraler Kompaktion obturiert.

den gab (Abb. 4). Die Entfernung der Wurzelkanalfüllungen in allen vier Kanälen wurde mit F360-Instrumenten der Größe 35 taper .04 unter Einsatz von Eukalyptusöl durchgeführt. Die Katheterisierung der Wurzelkanäle bis zur Arbeits-

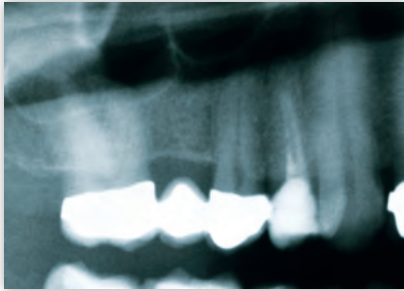

Abb. 1: Diagnostische Röntgenaufnahme von Zahn 14 (Ausschnitt aus OPG, Fallbeispiel 1)

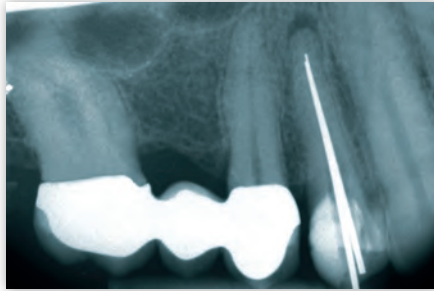


Abb. 2: Röntgenmessaufnahme mit eingebrachten Silberstiften

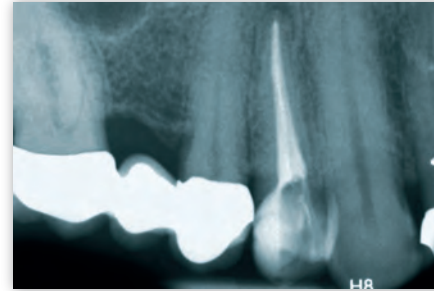

Abb. 3: Röntgenkontrollaufnahme vor dem definitiven Verschluss der Zugangskavität

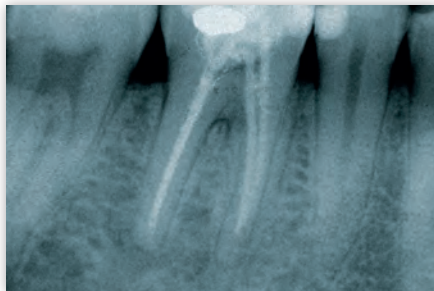


Abb. 4: Diagnostische Röntgenaufnahme von Zahn 46 (Fallbeispiel 2)

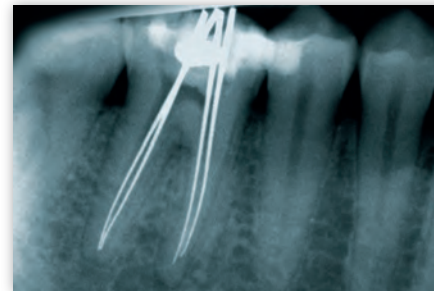

Abb. 5: Röntgenmessaufnahme mit eingebrachten Silberstiften zeigt umschriebene periapikale Läsion im Bereich der mesialen Wurzel von 46

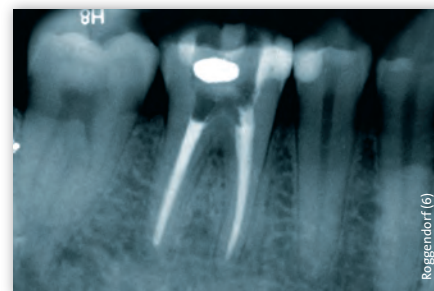


Abb. 6: Röntgenkontrollaufnahme nach Obturation der Wurzelkanäle vor dem Legen des adhäsiven Verschlusses

Length-Technik eingesetzt, wobei jedes Instrument mit Ausnahme von speziellen koronalen Erweiterungsinstrumenten auf Arbeitslänge in den Wurzelkanal eingebracht wird. Gemeinsam ist diesen Systemen jedoch, dass der Instrumentensatz eine gewisse Anzahl an Feilen erfordert, um den Wurzelkanal sicher und effektiv aufzubereiten. Dies bedeutet eine längere

gleichzeitiger Reduktion der Instrumentenzahl bieten sollte. Das Ergebnis ist das Nickel-Titan-Feilensystem F360. Alle vier Instrumentengrößen (#25, #35, #45 und #55) sind jeweils in allen drei Längen (21 mm, 25 mm und 31 mm) verfügbar.

Fall 1: Apikale Parodontitis

Der Zahn 14 wies eine insuffiziente Wurzelkanalfüllung auf, die sowohl in Länge als auch in Homogenität nicht den Richtlinien entsprach. Zudem zeigte das Röntgenbild eine Parodontitis apicalis und der 47-jährige Patient gab an, dass er seit Wochen unter persistenten Beschwerden leide. Nach der Schaffung der Zugangskavität wurde die Revision der Wurzelkanalfüllung in beiden Kanälen mit dem F360-Instrument der Größe 35 vorgenommen. Nach Katheterisierung der Wurzelkanäle stand die elektrische Längenbestimmung mit dem EndoPilot (Hersteller: Schlumbohm, Vertrieb: Komet) an. Nach der Röntgenmessaufnahme mit eingebrachten Silberstiften erfolgten die Instrumentierung mit F360 bis #35 taper .04 auf Arbeitslänge sowie eine nachfolgende medikamentöse Einlage mit einer 1:1-Mischung aus Calciur (Voco) und Chlorhexidindigluconat-Lösung 2% für vier Wochen. Beim darauffolgenden Termin wurde die medikamentöse Einlage nach schallaktivierter Spülung mit NaOCl wiederholt. Nach weiteren vier Wochen erfolgten die abschließende Aufbereitung auf die Zielgröße von #45 taper .04 sowie eine Spülung mit NaOCl (2,6%) sowie EDTA (15%), wobei beide Spülflüssigkeiten mit einer entsprechenden

Nach der Röntgenkontrollaufnahme, die eine in Länge und Homogenität adäquate Wurzelkanalfüllung zeigte, wurden die Kanäleingänge durch Total-Etch-Technik und Syntac classic (IvoclarVivadent mit einem Flowable-Komposit (SDR, Dentsply DeTrey) abgedeckt und die Zugangskavität mit einem Condensable-Komposit (Venus Diamond, Heraeus) verschlossen.

Fall 2: Revisionsbehandlung

Auch bei diesem Behandlungsfall handelt es sich um eine Revisionsbehandlung. Der Zahn 46 wurde vor einem Jahr alio loco wurzelkanalbehandelt. Nach anfänglicher Beschwerdefreiheit verspürte der 27-jährige Patient zunehmende, intermittierende leichte Beschwerden. Die diagnostische Röntgenaufnahme zeigte eine in Länge und Homogenität nicht adäquate Wurzelkanalfüllung der beiden mesialen Wurzelkanäle sowie einen Hohlraum im Bereich der Pulpakammer mit nicht korrekt abgeschmolzener Guttapercha jedoch suffizientem koronalem Verschluss, der keinen Hinweis auf eine koronale Undichtigkeit als Ursache der Beschwer-

den gab (Abb. 4). Die Entfernung der Wurzelkanalfüllungen in allen vier Kanälen wurde mit F360-Instrumenten der Größe 35 taper .04 unter Einsatz von Eukalyptusöl durchgeführt. Die Katheterisierung der Wurzelkanäle bis zur Arbeitslänge erfolgte mit C-Feilen (VDW) der Größen #06 bis #10. Nach elektrischer Längenbestimmung mit dem EndoPilot sowie der Röntgenmessaufnahme (Abb. 5) erfolgten die maschinelle Aufbereitung bis Größe 35 taper .04 mit F360 und eine nachfolgende medikamentöse Einlage mit Calciur für drei Wochen. In der nächsten Behandlungssitzung fand die maschinelle Aufbereitung mit F360 bis zur Größe 45 taper .04 in den beiden mesialen Wurzelkanälen sowie bis zur Größe 55 taper .04 in den beiden distalen Kanälen statt. Da der Patient noch nicht völlig beschwerdefrei war und die beiden mesialen Wurzelkanäle nicht adäquat zu trocknen waren, erfolgte eine erneute medikamentöse Einlage mit Calciur. Nach zwei Wochen stellte sich der Patient erneut vor - beschwerdefrei. Nach Entfernung der medikamentösen Einlage sowie schallaktivierter Spülung mittels NaOCl und EDTA erfolgte die Trocknung der Wurzelkanäle. Die Obturation wurde mittels Guttapercha und modifizierter lateraler Kompaktion durchgeführt. Die Röntgenkontrollaufnahme zeigt eine adäquate Wurzelkanalfüllung (Abb. 6). Abschließend wurde

die Kavität mittels Total-Etch-Technik und Dentinbonding (Syntac classic) adhäsiv vorbehandelt. Nach Applikation von SDR im Bereich der Kanäleingänge erfolgte der Verschluss der Zugangskavität mittels Venus Diamond. Deformationen der F360 Instrumente waren trotz der nicht unerheblichen Beanspruchung gerade im Rahmen der Revision nicht zu beobachten. ≡

ZUR PERSON



Dr. Matthias J. Roggendorf: Geschäftsführender Oberarzt der Abteilung für Zahnerhaltungskunde, Medizinisches Zentrum für ZMK, Philipps-Universität Marburg und Universitätsklinikum Gießen und Marburg, Standort Marburg.