

Geringe Instrumentenzahl auch für komplexe Kanalsysteme

Was macht den Erfolg einer Wurzelkanalbehandlung eigentlich aus? Experten sind sich einig, dass dies nicht von einem einzelnen, sondern vom Zusammenspiel aller Arbeitsschritte abhängt, jeder für sich gewissenhaft durchgeführt. Die korrekte Instrumentierung spielt hierbei eine besondere Rolle. Dabei kann weniger mehr sein. Der vorgestellte Patientenfall zeigt, dass die Aufbereitung auch komplexer Wurzelkanalsysteme mit wenigen, schlaun Instrumenten möglich ist.

Nils Widera

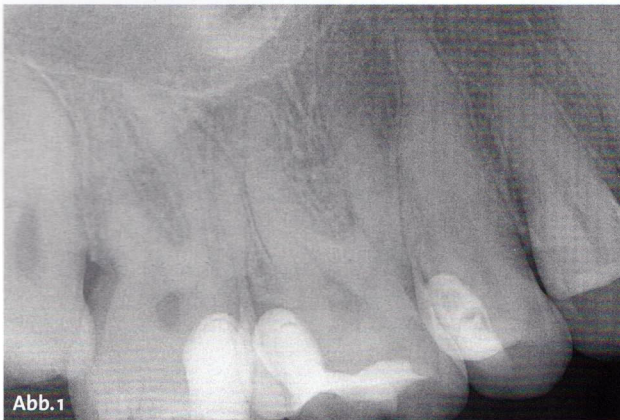

Abb. 1

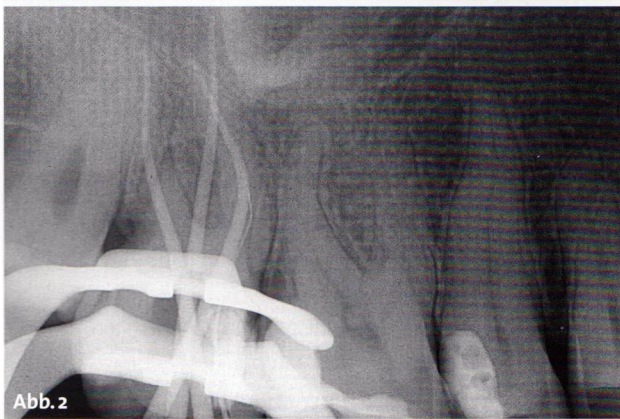


Abb. 2

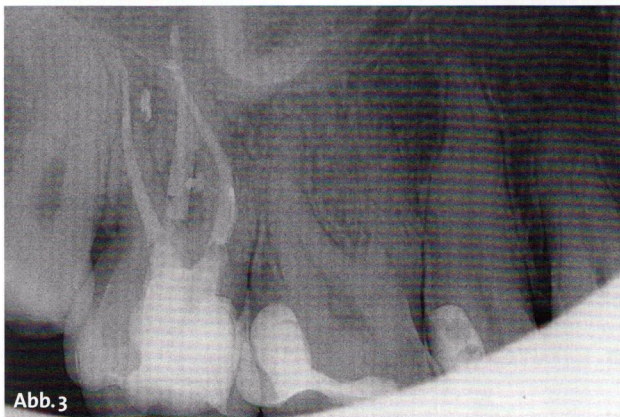

Abb. 3

Abb. 1: Die Ausgangsaufnahme: Sowohl die mesiale als auch distale Wurzel scheinen stärkere Krümmungen aufzuweisen. – **Abb. 2:** Masterpointaufnahme: korrekter Sitz der Guttaperchapoints. – **Abb. 3:** Die lateralen Sealerpuffs an der mesialen und distalen Wurzel lassen gefüllte Seitenkanäle vermuten.

■ Bei heute mittlerweile etwa 80 verschiedenen rotierend arbeitenden Nickel-Titan-Feilensystemen, die auf dem Dentalmarkt zu finden sind, fällt es mitunter nicht leicht, sich für ein passendes System zu entscheiden. Mit dem 2-Feilen-System F360 von Komet ist eine Variante auf dem Markt, die sich vor allem der nicht ausschließlichen endodontisch tätige Kollege genauer ansehen sollte. Das maschinelle Wurzelkanalinstrumentensystem F360 von Komet kombiniert die Vorteile der vollrotierenden Bewegung mit gleichzeitiger Reduktion der Instrumentenzahl. Im nachfolgend dokumentierten Fall gelang die Aufbereitung der Kanalsysteme innerhalb einer Sitzung mithilfe von insgesamt nur vier rotierenden Nickel-Titan-Instrumenten.

Patientenfall: akute Schmerzbehandlung

Die Patientin stellte sich mit einer akuten Pulpitis – ausgehend von Zahn 17 – mit einer großen pulpennahen Füllung in der Praxis vor. Der Zahn war extrem perkussionsempfindlich und reagierte auf den durchgeführten Kältereiztest hypersensibel (Abb. 1). In einer ersten Schmerzbehandlung wurde noch am selben Tag unter Anästhesie (UDS Forte) und Kofferdam (KDD) und Zuhilfenahme des Dentalmikroskopes das Pulpecavum ausgeräumt, die Kanaleingänge nach Abklingen der Blutung mit Ledermix abgedeckt und der Zahn provisorisch mit Ketac Cem (ESPE) verschlossen. Die akuten Zahnschmerzen waren bereits am nächsten Tag komplett abgeklungen.

Instrumentierung: Step by Step

In der sechs Tage später folgenden, zweiten Sitzung erfolgte nach lokaler Anästhesie eine erneute Isolierung mit Kofferdam. Unter Verwendung eines Langschaftkugeldiamanten 801L (Komet) und des Langschaftrosenbohrers H1SML (Komet) wurde die Zugangskavität gestaltet. Der H1SML ist ein echter Helfer, wenn Wurzelkanäle wie in diesem Fall nicht sofort auffind- und penetrierbar sind. Der lange Hals mit einer Gesamtlänge von 31 mm und das runde, schnittfreudige Arbeitsteil er-


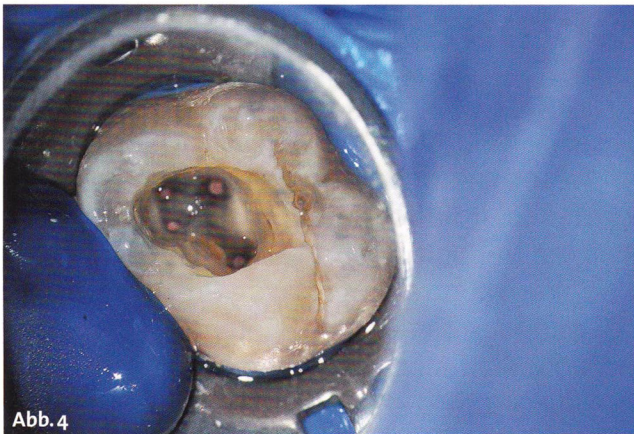


Abb. 4: Blick durch das Dentalmikroskop in die kariesfreie Kavität auf die vier gefüllten Wurzelkanalsysteme. – **Abb. 5:** Die Instrumente für die Wurzelkanalaufbereitung, darunter der PathGlider (weiße Spiralkennzeichnung), der Opener (blau) und F360 in Größe 25 (rot) und 35 (grün) (Komet).

möglichten ein effizientes Arbeiten unter dem Dentalmikroskop ohne unnötigen Substanzverlust oder Perforationen. Mit dem Opener OP10L19 (Komet) konnte die Erweiterung der koronalen Kanalabschnitte zügig umgesetzt werden. Auf diese Weise gelang die initiale Erschließung aller vier Wurzelkanalsysteme unter endometrischer Längenkontrolle (Root ZX, Morita) mit einer 10er K-Feile 17325 (Komet). Zur weiteren initialen Ausformung der Kanalsysteme kam anschließend eine PathGlider Feile 03/15 (Komet) zum Einsatz. Durch diesen Arbeitsschritt konnte die Kanalanatomie eingeschätzt und der initiale Durchmesser des Wurzelkanals auf eine einheitliche Größe gebracht werden. Dies gelang auch in den zwei mesialen Kanalsystemen trotz größerem Krümmungsradius sehr gut. Der einheitliche Durchmesser entlastet die anschließend eingesetzten F360-Feilen, die sich nun leichter ins Innere vorarbeiten konnten. Bei dieser abschließenden Ausformung kamen lediglich zwei Feilen zum Einsatz: Zuerst eine F360 04/25 und danach eine F360 04/35, voll rotierend auf ganze Arbeitslänge („Single-length-Technik“). Die angefertigte Masterpointaufnahme zeigt den korrekten Sitz der

Guttaperchapoints (Abb. 2). Nach jedem Feilenwechsel wurde ultraschallgestützt mit NaOCl gespült und die Arbeitslänge mittels Endometrie kontrolliert. Nach abgeschlossener Aufbereitung und Umsetzung des Spülprotokolls unter Verwendung von NaOCl (3%), EDTA (17%), Ethanol und CHX (2%) wurden die vier Wurzelkanalsysteme thermoplastisch obturiert (Abb. 3 und 4). Als Sealer wurde AH Plus (DENTSPLY Maillefer) eingesetzt, die kariesfreie Kavität abschließend adhäsiv mit einem Komposit verschlossen.

Zusammenfassung

Der Zahnerhalt durch qualitativ hochwertige endodontische Therapien gewinnt einen immer höheren Stellenwert in der zahnärztlichen Praxis. Durchdachte Instrumente wie der H1SML, der Opener OP10L19, das NiTi-Aufbereitungssystem F360 und entsprechende Gleitpfadfeilen wie der PathGlider sind dem Zahnarzt dabei wirkungsvolle und zeitsparende Hilfsmittel, um auch anspruchsvolle Fälle sicher zu therapieren. ■

Eigenschaft	Vorteil(e)
Doppel-S-Querschnitt	<ul style="list-style-type: none"> · Hohe Flexibilität · Hohe Schneidleistung · Effektives Debridement
Vollrotation	<ul style="list-style-type: none"> · Hervorragender Abtransport von Debris durch permanente Rotation · Einsatz in vorhandenen Motoren und Drehmomentwinkelstücken möglich (keine Neuanschaffung erforderlich)
Reduzierte Feilenzahl	<ul style="list-style-type: none"> · Kosteneffizienz · Reduktion der Instrumentierungszeit · Übersicht
Instrumente vorsterilisiert	<ul style="list-style-type: none"> · Keine vorherige Sterilisation in der Praxis erforderlich (Zeitersparnis) · Sofortige Verfügbarkeit nach Entnahme aus der Verpackung

Tab. 1: Eigenschaften und Vorteile des F360-Systems.

KONTAKT

Nils Widera

Zahnarztpraxis für Endodontie und Zahnerhaltung
Emil-Schubert-Str. 37
04347 Leipzig
Tel.: 0341 2312619
www.endodontie-in-leipzig.de



Komet Dental Gebr. Brasseler GmbH & Co. KG

Trophagener Weg 25
32657 Lemgo
Tel.: 05261 701700
Fax: 05261 701289
info@kometdental.de
www.kometdental.de

