


Als angestellte Zahnärztin in einer ländlich gelegenen, allgemein Zahnärztlich ausgerichteten Praxis ist der Erhalt eigener Zahnhartsubstanz für meine Patienten und mich von großer Bedeutung. Auch wenn durch ein regelmäßiges Konsil eines Implantologen das volle Spektrum der implantatgetragenen Prothetik möglich ist, liegt die Prämisse in der Zahnerhaltung. Ein Fallbeispiel zeigt, wie bei uns hochwertige Endodontie mithilfe des Feilensystems F360 (Komet) umgesetzt wird.

Lotte Eisenkolb, M.Sc.

[Infos zur Autorin]



Hochwertige Endodontie – in den Praxisalltag integriert

Lotte Eisenkolb, M.Sc.

Die interessante Vielfältigkeit endodontologischer Therapieoptionen und mein Bestreben nach bestmöglicher, langfristiger Versorgung körpereigener dentaler Strukturen waren mein Beweggrund, mich auf diesem Gebiet der Zahnmedizin intensiv fortzubilden. Bei der Umstellung von rein manueller auf die maschinelle Wurzelkanalaufbereitung vor einigen Jahren entschieden wir uns in der Gemeinschaftspraxis Dr. Karin und Peter Boden für das vollrotierende Zweifeilensystem F360 (Komet). Anhand

eines Fallberichtes soll dem Leser der Umgang mit diesem System näher gebracht werden.

Fallbericht

Im Fall der 28 Jahre jungen Patientin führte die inadäquate Ästhetik sowie ein taktiles Missempfinden, verursacht durch scharfe Kanten an der vorhandenen Füllung des Zahnes 36, zur zahnärztlichen Konsultation in meiner Sprechstunde. Allgemeinanamnestisch

war sie unauffällig und unterstand keiner Medikation. Die eingehende Untersuchung ergab einen retinierten Zahn 28, eine Sekundärkaries an 22 sowie eine ausgedehnte insuffiziente Glasionomerfüllung an 36. Im angefertigten Orthopantomogramm und Zahnfilm war ersichtlich, dass diese den gesamten Raum des Pulpenkavums einnahm und an den Zustand nach Pulpotomie erinnerte. Der Zahn reagierte weder auf thermische noch auf elektrische Reizung sensibel. Eine apikale Aufhellung war nicht sichtbar (Abb. 1). Aufgrund der Pulpanekrose musste der Zahn endodontisch therapiert werden. Nach Entfernung der Füllung wurde 36 mittels eines All-in-one-Adhäsivsystems und eines gebräuchlichen Kompositmaterials für die Aufnahme eines Kofferdams wieder aufgebaut. Unter Kofferdamisolation wurde die Zugangskavität präpariert. Drei Kanaleingänge (mb, ml, d) konnten gefunden und mithilfe von Gates-Glidden-Bohrern erweitert werden. Der Verlauf des natürlichen Pulpenkammerbodens war bereits iatrogen verändert worden und stellte sich als plane Fläche dar (Abb. 2).

In dieser ersten Sitzung wurden die Wurzelkanäle lediglich manuell bis ISO 25 unter Natriumhypochloridspülung (5,25 %) instrumentiert und eine medi-

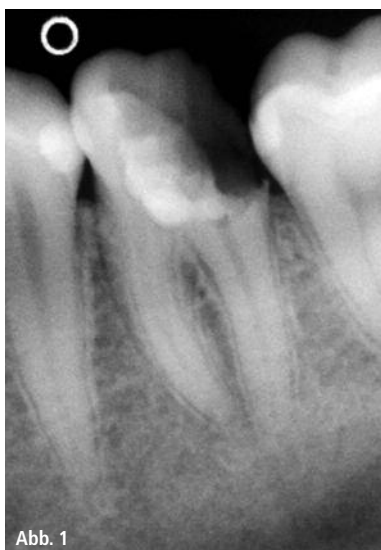

Abb. 1

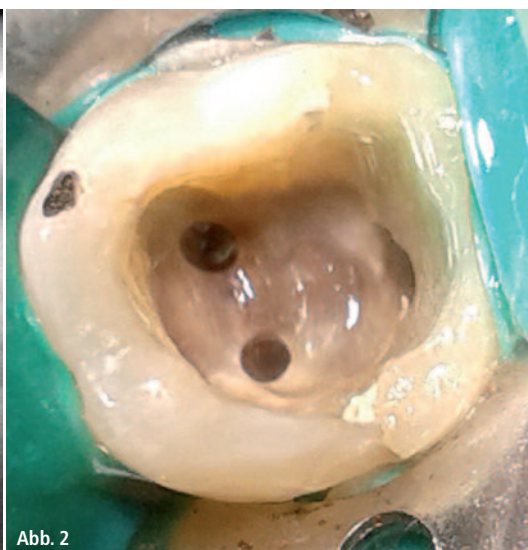

Abb. 2

Abb. 1: Ausgangsaufnahme. Ausgedehnte insuffiziente Glasionomerfüllung, keine sensible Reaktion auf thermische oder elektrische Reizung, keine apikale Aufhellung. – **Abb. 2:** Kavität. Verlauf des natürlichen Pulpenkammerbodens iatrogen verändert, plane Fläche.

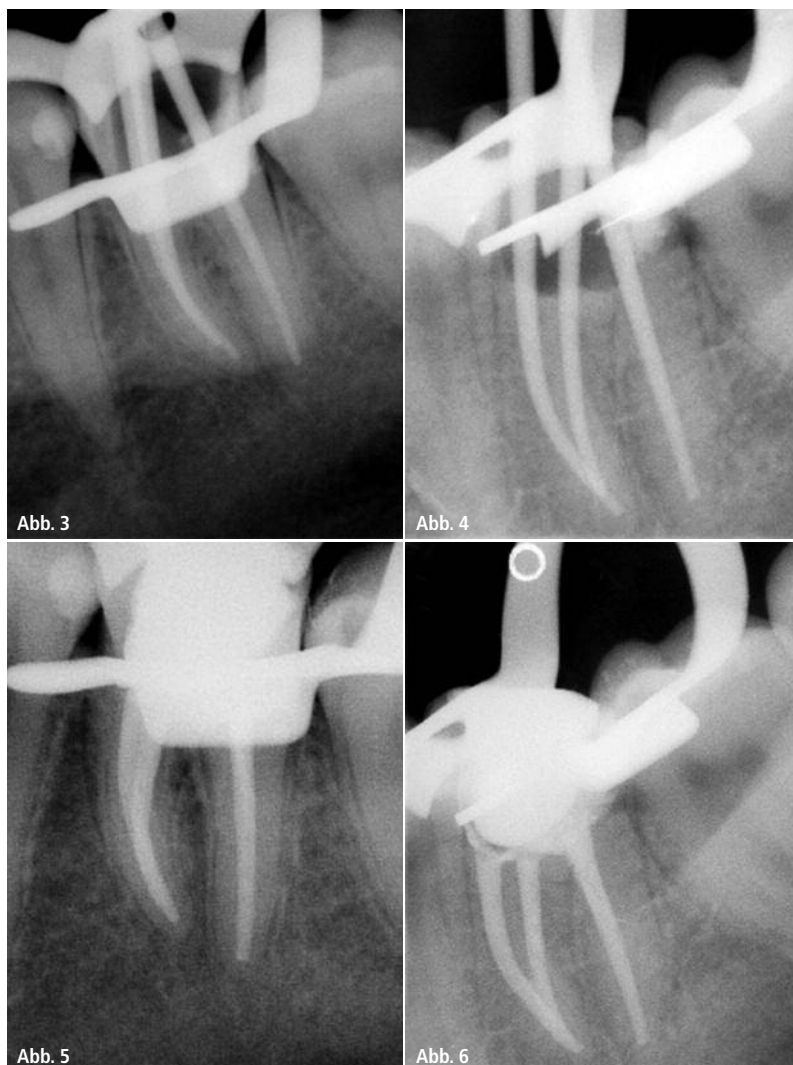


Abb. 3 und 4: Masterpointaufnahmen mit formkongruenten Masterpoints von Komet. – **Abb. 5:** Kontrollaufnahme nach Wurzelkanalfüllung mit den angepassten Masterpoints, AH-Plus Sealer und mittels lateraler Kondensation. – **Abb. 6:** Kontrollaufnahme nach Wurzelkanalfüllung distoexzentrisch.

zinische Einlage auf Calciumhydroxidbasis appliziert. Cavit diente als temporärer Verschluss. Die finale Aufbereitung und Wurzelkanalfüllung erfolgte eine Woche später ebenfalls unter Kofferdam.

Nach Wiedereröffnung der Zugangskavität und initialer Spülung der Kanäle ergab die Endometrie Werte von 19 mm für den distalen und 21,5 mm für die beiden mesialen Kanäle. Auf diese Arbeitslängen fand nun die maschinelle Aufbereitung mit den vollrotierenden F360-Feilen (Komet) statt. Ich ging in zwei Schritten über ISO 35 zur Finalfeile der Größe ISO 55 vor. Mit formkongruenten Masterpoints desselben Herstellers fertigte ich anschließend zwei Masterpointaufnahmen an (Abb. 3 und 4), da aufgrund der rönt-

genologischen Überlagerung der mesialen Guttaperchaspitzen eine weitere Aufnahme von distoexzentrisch notwendig war. Die Entfernung des Smearlayers erreichte ich mit 17%-iger EDTA-Spülung über mehrere Minuten. Dem angewendeten Spülprotokoll im Rahmen einer Primärbehandlung folgend wurde die abschließende Spülung mit NaOCl durchgeführt und die Wurzelkanäle anschließend getrocknet. Die Wurzelkanalfüllung erfolgte mit den angepassten Masterpoints, AH-Plus Sealer und mittels lateraler Kondensation (Abb. 5). Die Kavität wurde adhäsiv verschlossen und es folgte die röntgenologische Kontrolle, wobei ebenfalls ein exzentrischer Strahlenverlauf zur optimalen Beurteilung derselben notwendig war (Abb. 6).

Diskussion

Im vorliegenden Fall muss angemerkt werden, dass aufgrund äußerer Einflüsse eine Multivisitendodontie unumgänglich war. Des Weiteren muss die erhöhte Strahlenbelastung für die junge Patientin kritisch angemerkt werden. Der bereits vorliegende Zustand des eingeebneten Pulpenkavumbodens geht mit einer Reduzierung der Gesamtstabilität des Zahnes einher. Auf die röntgenologische Follow-up-Kontrolle wurde bisher verzichtet aufgrund von Schwangerschaft vier Monate nach Therapieabschluss und anschließender Stillzeit. Diese wird aber zeitnah erfolgen. Insgesamt verlief die endodontische Maßnahme komplikationslos und erfolgreich, sodass Zahn 36 vier Wochen postendodontisch mit einer vollkeramischen Krone versorgt werden konnte.

Fazit

Die einfache Handhabung des vollrotierenden Systems und das übersichtliche Feilenrepertoire machten den Übergang von der rein manuellen hin zur maschinellen Wurzelkanalaufbereitung für mich einfach und nachvollziehbar. Eine saubere Aufbereitung und Glättung der Kanalinnenwände ist mit wenig Übung möglich und auch die Anwendung bei komplizierten Wurzelkanalverläufen ist durch den flexiblen Einsatz des F360-Systems zu bewerkstelligen. Es stellt in meinen Augen eine nützliche Erweiterung des weiten Spektrums endodontischer Feilensysteme dar.

Kontakt

Lotte Eisenkolb, M.Sc.

Zahnärztliche Gemeinschaftspraxis Dr. Karin & Peter Boden
Kastanienweg 5
01833 Dürrröhrsdorf-Dittersbach
info@za-Boden.de
www.za-Boden.de

Komet Dental
Gebr. Brasseler GmbH & Co. KG
Trophagener Weg 25
32657 Lemgo
info@kometdental.de
www.kometdental.de