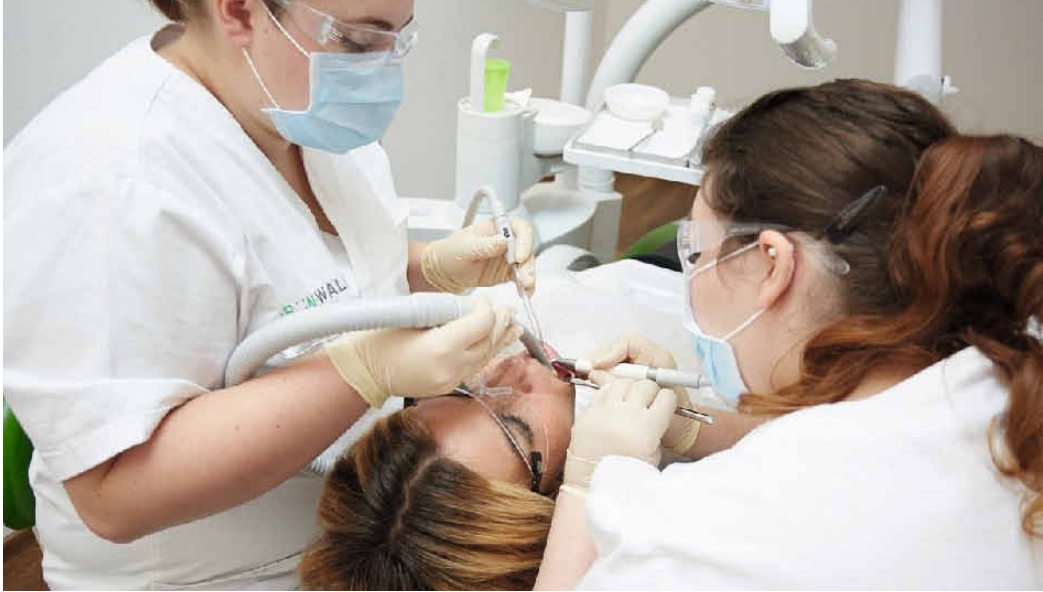

IMPLANTATPROPHYLAXE



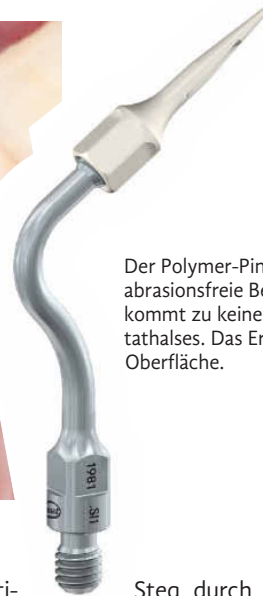
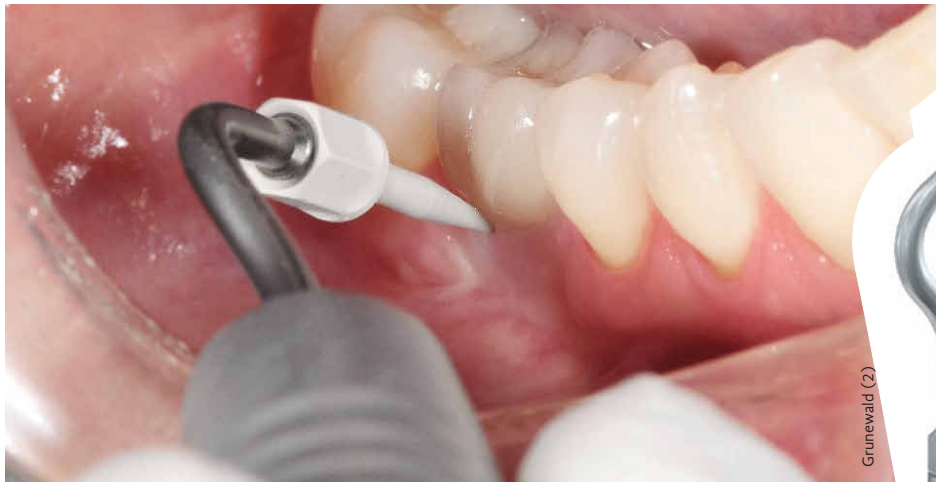Professionelle Implantatprophylaxe lässt sich problemlos in den Praxisalltag integrieren. Erfolgsgarant: Ultraschallspitze plus Einweg-Polymer-Pin statt Kunststoffscaler. So beugt man selbst bei Patienten mit komplexen Suprakonstruktionen der Periimplantitisgefahr von Anfang an vor. | DR. DIRK GRÜNEWALD M.SC., TAMARA GELLERT

In der regelmäßigen und individuell abgestimmten Prophylaxe liegt die große Chance für jeden Patienten, Erkrankungen und damit verbundene Behandlungen zu vermeiden und die Zähne ein Leben lang gesund zu erhalten. Ein Implantat bedarf dabei immer einer Sonderbehandlung, weil es eine andere Oberfläche und Verankerung als der natürliche Zahn besitzt und damit auch eine andere Abwehrkompetenz. In unserer Praxis als „World Member of Leading Implant Centers“ und mit der Spezialisierung auf das sogenannte „All-on-4-Konzept“ (Nobel Biocare; Patienten mit zahnlosem Kiefer oder stark reduziertem Restgebiss können innerhalb eines Tages implantat-prothetisch versorgt werden) liegt der Fokus also gleichermaßen auf der peniblen Nachsorge. Routinemäßig führen wir bei Implantatpatienten in den ersten zwei Jahren nach der Implantatinsertion den Recall im Zeitintervall von drei Monaten durch, um der Entwicklung einer Mukositis bzw. Periimplantitis von Anfang an vorzubeugen. Die Prävalenz periimplantärer Entzündungen liegt laut Prof. Dr. Frank Schwarz, Düsseldorf, aktuell bei 43% für die Mukositis und bei 22% für die Periimplantitis. Die Ursachen für diese graduellen Entzündungserscheinungen sind multifaktoriell. Lokale Faktoren wie die Mundhygiene, die Weichgewebesituation oder marginale Parodontopathien in der Vorgeschichte des Patienten zählen

neben systemischen Faktoren wie Diabetes mellitus dazu. Alle diese Faktoren können theoretisch zum Risiko für den Langzeiterfolg eines Implantates werden. Im Prophylaxealltag unserer Praxis hat v.a. das Rauchen als Risikofaktor eine erhöhte Prävalenz. Und so ist es Teil jedes Aufklärungsgesprächs, den Implantatpatienten auf die erhöhte Gefahr durch seinen Zigarettenkonsum hinzuweisen. Ziel ist es, ihn davon zu überzeugen, das Rauchen zukünftig ganz zu unterlassen oder zumindest zu reduzieren. Was wir mit diesen einleitenden Sätzen ausdrücken möchten, ist, dass bei jedem Implantatpatienten ein gewisses Risiko für eine Entzündung gegeben ist. Doch genau das treibt unser Prophylaxeteam an, die besten Voraussetzungen für den Langzeiterfolg eines Implantates zu sichern: die dauerhafte Gesunderhaltung des implantat-umgebenden Weichgewebes.

ABRASION AUSGESCHLOSSEN

In der Vergangenheit setzten wir für die Implantatprophylaxe Kunststoffscaler und anschließend ein Pulverstrahlgerät zur Reinigung der Implantathäule ein. Seit sechs Monaten greifen wir nun zur Implantatprophylaxespitze (SF1982) aus der Piezoline von Komet, die praktischerweise auf unser EMS-Ultraschallhandstück passt. Mit welchen Handstücken die Implantatpro-



Der Polymer-Pin SF1982 erlaubt eine abrasionsfreie Belagsentfernung. Es kommt zu keinem Aufrauen des Implantathalses. Das Ergebnis ist eine glatte Oberfläche.

phylaxespitze außerdem kompatibel ist, zeigt der Prophylaxekompass (Komet). Der Einweg-Polymer-Pin wird einfach und sicher auf den Spitzenhalter 1981.EM1 aufgedreht. Problemlos kann nun in streifenden Bewegungen mit der flachen Instrumentenseite von distal nach mesial gearbeitet werden. Die spitze Form des Instruments legt sich ergonomisch an den Implantathals an. Damit eine ausreichende Kühlung gewährleistet ist, besitzt der Polymer-Pin einen Schlitz zum Ausbringen der Spraykühlung. Das Feedback unserer Patienten beim Einsatz der SF1982 war bisher positiv.

INDIKATIONEN

Je nach klinischem, periimplantärem Befund erfolgt ein graduiertes Vorgehen in unserer Implantat-Prophylaxe. Das symptomfreie Implantat wird vorsichtig und nur bis zu einer submukösen Tiefe von 1–2 mm mittels des Polymer-Pins SF1982 gereinigt. Verfärbungen und weiche Beläge lassen sich mit Glycinpulver aus dem Pulverstrahlgerät entfernen. Die anschließende Politur erfolgt mit einer nicht abrasiven Polierpaste und Gummikelch. Das Auftragen eines 1%igen Chlorhexidin-Gels beendet den Vorgang am gesunden Implantat. Sollten bei der manuellen Palpation des periimplantären Weichgewebes Entzündungszeichen bis hin zum Pus-Austritt sichtbar werden, erfolgt zunächst eine Sondierung mittels Kunststoffsonde und je nach Ergebnis auch eine röntgenologische Kontrolle. Die

Therapie der Mukositis bzw. Periimplantitis ist dann Aufgabe des Implantologen. In jedem Fall nehmen das Aufklärungsgespräch und die Demonstration einer adäquaten, individuell abgestimmten häuslichen Pflege einen wichtigen Platz in der Prophylaxe-Sitzung ein.

Bei der Therapie einer Mukositis kann die Implantatprophylaxespitze auch in tieferen Taschen eingesetzt werden, genauso wie in allen weiteren Stufen einer Periimplantitis-Therapie bis hin zum offenen Vorgehen. Sie funktioniert übrigens auch prima auf Metallen und auf Keramik. Der Versuch, Konkremente unter einer Stegversorgung per Ultraschall zu entfernen, bedurfte ein wenig Übung, da der geforderte tangentielle Winkel nicht eingehalten werden konnte. Nun ist dies auch nicht die typische Indikation der SF1982, stellten wir dennoch fest, dass sich harte Ablagerungen unter einem

Steg durch den Schall eindeutig lockern, um anschließend leichter per Handinstrument bzw. Floss entfernt werden zu können.

ERGEBNIS

Grundsätzlich lagert sich Plaque an eine raue Oberfläche viel schneller an als an eine glatte. Die SF1982 gewährleistet eine abrasionsfreie Entfernung der Konkremente, d.h. es kommt zu keinem Aufrauen der Implantat-Halspartie. Rein werkstofftechnisch kann dieser Polymer-Pin die Implantat-Oberfläche nicht beschädigen. Das Ergebnis ist eine absolut glatte Struktur, die eine erneute Plaqueablagerung erschwert. Damit bietet die SF1982 sehr gute Voraussetzungen, das gefürchtete Entzündungsgeschehen am Implantat zu vermeiden und damit den Langzeiterfolg unserer Arbeit zu sichern. DM



DR. DIRK GRÜNEWALD M.SC.

ist seit 1998 in Koblenz niedergelassen, Tätigkeitsschwerpunkt Implantologie, seit 2014 gehört seine Praxis dem Qualitätsverbund „Leading Implant Centers“ an.

praxis@drgruenewald.de



TAMARA GELLERT

ist Zahnmedizinische Prophylaxeassistentin in der Praxis Dres Grünwald, Koblenz, nach ihrer ZFA-Ausbildung absolvierte sie die einjährige ZMP-Weiterbildung.

praxis@drgruenewald.de