

NEUE REZIPROKE SANFTHEIT

Mit einem neuen reziproken Feilensystem lässt sich die maschinelle Aufbereitung sanft realisieren. Zwei Fallbeispiele zeigen das exakte Prozedere. Die erste Bilanz: Das Feilendesign ermöglicht ein extrem kontrolliertes Arbeiten.

| DR. GÜNTHER STÖCKL

Im Jahre 2008 publizierte der Endodontologe G. Yared eine neuartige Aufbereitungstechnik (1). Diese erfolgte im Gegensatz zur herkömmlichen vollrotierenden Arbeitsweise mit NiTi in einer „reziproken“ Arbeitsweise. Eine reziproke Aufbereitung war zwar schon seit Einführung des Giromatic Winkelstücks (Micro-Mega, Besançon Cedex, Frankreich) 1969 bekannt (2), die Bewegung und Arbeitsweise unterschied sich jedoch deutlich: Während das Giromatic Handstück gleichmäßige reziproke 90°-Bewegungen ausführt, ist die neuartige Technik reziproker Bewegungen von unterschiedlichen Drehwinkeln geprägt. Nach Kanalsondierung mit einer ISO-08-Handfeile konnten die Kanäle mit einer einzigen NiTi-Feile aufbereitet werden. Die Vorteile wurden in einer möglichen Reduzierung der Zahl der Instrumente, geringeren Kosten, einer reduzierten Frakturgefahr und der Verhinderung einer Prionen-Kreuzinfektion dank Einmalverwendung gesehen (1). Seit Vorstellung dieser „neuen reziproken“ Technik ist es im Bereich des Instrumentendesigns zu erheblichen Neuerungen gekommen.

REZIPROK VERSUS ROTIEREND

Mit bisherigen reziproken Instrumenten scheint eine maschinelle Aufbereitung auch ohne Etablierung eines vorherigen Gleitpfads möglich (3). Auch die engen zweiten mesiobukkalen Kanäle der oberer Molaren können häufig ohne Gleitpfad erschlossen und instrumentiert werden (4). Ein Gleitpfad ist bei Verwendung von rotierenden NiTi-Systemen notwendig, um das Frakturrisiko auf ein Minimum zu reduzieren (5). Das reziproke Instrument dringt infolge eines größeren Drehwinkels (mehr in Schneidrichtung als in der Rückbewegung) nach apikal vor. Diese Bewegung scheint das Instrument zu entlasten. Die zyklische Ermüdung ist dadurch geringer, die Standzeit höher im Vergleich zu vollrotierenden Instrumenten (6). In der Reduktion von Bakterien innerhalb eines Wurzelkanals sind die Systeme gleichermaßen effektiv (7–9). Eine koronale Erweiterung der Kanäleingänge und die Etablierung eines Gleitpfads vor Einsatz der reziproken Instrumente scheint

einen positiven Effekt auf die Verringerung der Extrusion nach apikal zu haben (10, 11). Bei Revisionen gibt es unterschiedliche Studienaussagen: Einige zeigen, dass reziproke Instrumente einen Vorteil bei Revisionsbehandlungen aufweisen, da sie zu weniger Extrusion von apikalen Debris führen (12), in anderen wird von einer erheblichen Zeitersparnis (13), aber auch von einer deutlich höheren apikalen Extrusion berichtet (14). Beide Techniken können Dentinrisse verursachen (15), wobei die vorherige Etablierung eines Gleitpfads keine Rolle zu spielen scheint (16). Mögliche postoperative Beschwerden aufgrund einer Extrusion von apikalen Debris sind denen ähnlich, die durch vollrotierende Systeme verursacht wurden (17).

NEUES REZIPROKES SYSTEM

Komet erweiterte im Herbst 2016 sein Endodontiesortiment um das reziproke Ein-Feilen-System R6 ReziFlow aus Nickel-Titan. Die Feilen arbeiten sehr sanft und lassen sich gut kontrollieren, da sie sich kaum in den Kanal hineinschrauben. Der konstante Taper der R6 ReziFlow-Feilen ist auf die Instrumentengröße abgestimmt, d.h., die Feilen der Größe 025–040 verfügen über einen Taper .06, die Zusatzgrößen für weite Kanäle 045 und 050 über einen Taper .04. Das erlaubt eine an die apikale Anatomie angepasste Aufbereitung. Sie sind in den Längen 21, 25 und 31 mm verfügbar. Nach der großzügigen Aufbereitung des Kanäleingangsbereichs wird die Herstellung eines Gleitpfads (z.B. mit einer K-Feile in Größe 015) empfohlen. Die Wahl der passenden R6-ReziFlow-Feile erfolgt dann in Abhängigkeit von der zuvor verwendeten Handfeilengröße. Dabei lautet die Regel: eine ISO-Feilengröße überspringen. Da die Feilen linksschneidend sind, können sie in gängigen reziprok arbeitenden Motoren eingesetzt werden. In unserer Praxis arbeiten wir mit dem EndoPilot mobil, der optional auch auf eine reziprokierende Arbeitsweise eingestellt werden kann. Das Aufbereitungsergebnis zeigen beispielhaft die im Folgenden beschriebenen Patientenfälle: eine Primär- und eine Revisionsbehandlung.



DR. GÜNTHER STÖCKL

ist Spezialist für Endodontologie (DGET, DGZ, EDA) und Seniorenzahnmedizin (DGAZ) und seit 2008 niedergelassen in eigener Praxis in Rottenburg.

info@zahnerhaltung-rottenburg.de

Abb. 1: OPG des Hauszahnarztes zeigt ausgedehnte kariöse Läsionen an den Zähnen 16 und 17, sowie periapikale Läsion an Zahn 15.

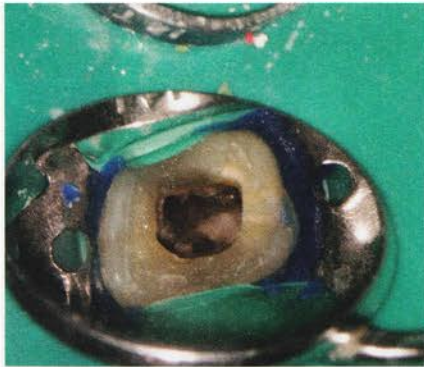
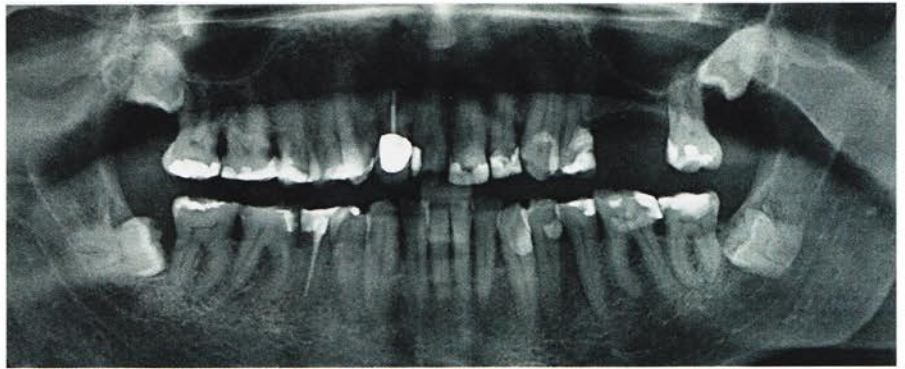


Abb. 2: Das klinische Bild zeigt die fünf Kanalsysteme (Mb1, Mb2, Db1, Db2, P).

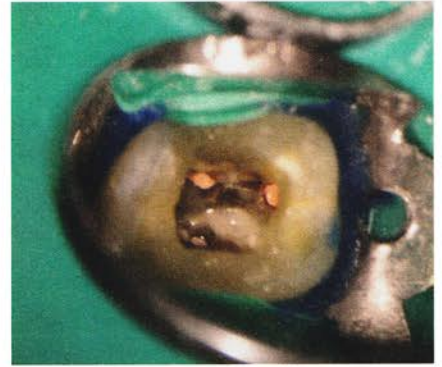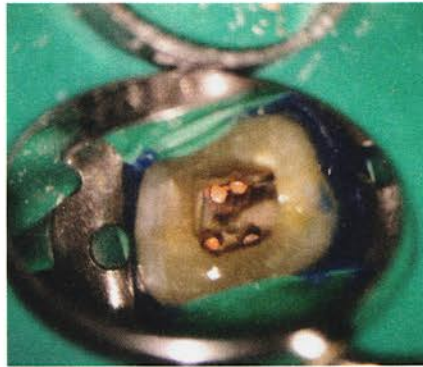


Abb. 3 und 4: Klinisches Bild nach Obturation der Kanalsysteme

PRIMÄRBEHANDLUNG

Patientenfall: Ein 67-jähriger Patient wurde vom Hauszahnarzt überwiesen mit der Bitte, vor geplanter prothetischer Versorgung eine endodontische Primärbehandlung an den Zähnen 17–15 durchzuführen (Abb. 1). Zahn 15 reagierte auf die Sensibilitätsprüfung mit CO₂-Schnee negativ, Zahn 16 und 17 stark positiv. Auf Perkussion reagierte Zahn 15 stark positiv, die Zähne 16 und 17 negativ. Die endodontische Diagnose lautete für die Zähne 15–17:

- Pulpastatus: 15 nekrotische infizierte Pulpa, 16 und 17: akute irreversible Pulpitis
- Periapikaler Status: Zahn 15 akute Exazerbation einer chronischen apikalen Parodontitis

Im Anschluss an die Aufklärung über die Behandlungsoptionen wünschte der Patient die endodontische Behandlung. Im Folgenden wird nur der klinische Ablauf der endodontischen Behandlung des Zahns 16 geschildert, Zahn 17 und Zahn 15 wurden analog dem klinischen Protokoll behandelt, wobei bei Zahn 15 das voll rotierende NiTi-System F360 verwendet

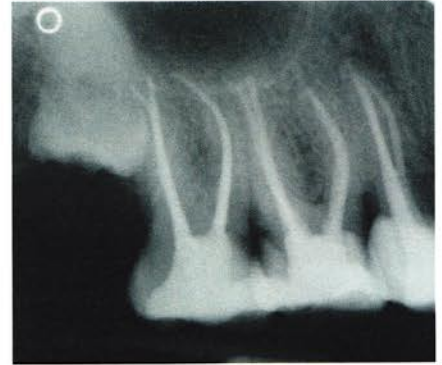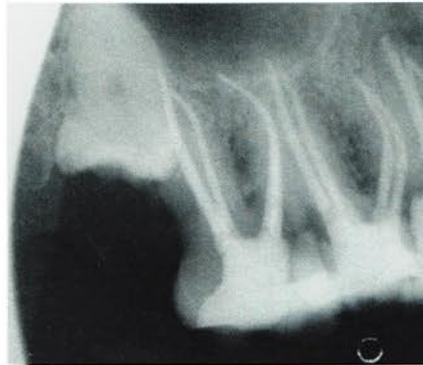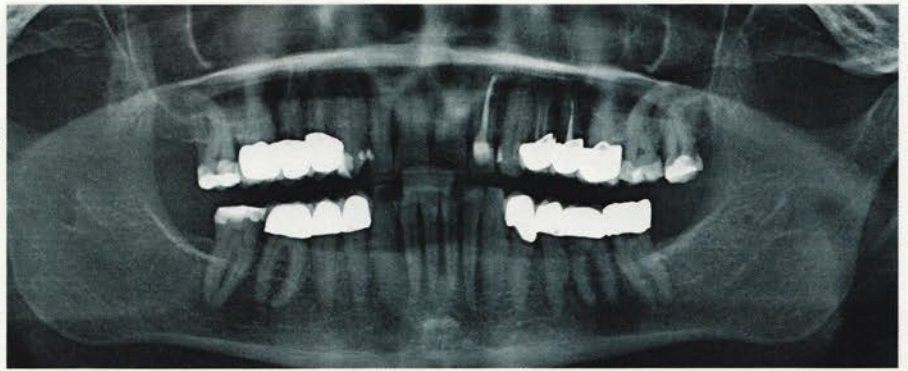


Abb. 5 und 6: Radiologische Kontrolle der vollständigen Obturation der Kanalsysteme

wurde. Nach Infiltrationsanästhesie und Applikation von Kofferdam wurde die Zugangskavität unter dem OP-Mikroskop (OMS2350, Zumax Medical, Jiangsu/China) mit dem Diamantinstrument 15802 (Komet Dental) angelegt und anschließend mit dem EndoGuard (H269QGK, Komet Dental), der zum Schutz des Pulpakammerbodens über eine nicht schneidende Instrumentenspitze verfügt, ausgearbeitet. Nach Darstellung des Pulpakammerbodens und der Kanalarificien mit extralangen Rosenbohrern (H1SML, Komet Dental) erfolgte die intrakanaläre

Diagnostik. Es konnten fünf Kanalsysteme dargestellt werden (Abb. 2). Die Arbeitslänge der Kanalsysteme konnte in allen Kanälen mit einer ISO-015-Handfeile unter elektrometrischer Kontrolle erreicht werden. In allen Kanalsystemen wurde daher das Instrument R06L25.204.025 als erstes unter permanenter elektrometrischer Kontrolle eingesetzt. Die Aufbereitung aller Kanalsysteme erfolgte unter kontinuierlicher Spülung mit 6% NaOCl (CanalPro NaOCl, Coltène/Whaledent). Nach Erreichen der elektrometrisch bestätigten Arbeitslänge erfolgte das api-

Abb. 7: OPG des Hauszahnarztes zeigt unvollständige Wurzelfüllungen an den Zähnen 24 und 25.



kale Gauging. Es ergab sich hierbei in den bukkalen Wurzeln eine notwendige Aufbereitung bis zur ISO-Größe 035 und in der palatinalen bis zur ISO-Größe 050. Es erfolgte eine weitere mechanische Aufbereitung mit den R6-ReziFlow-Feilen (R06L25.204.035 und R06L25.204.050). Jedes Kanalsystem wurde anschließend chemisch mit CanalPro NaOCl und jeweils 3 x 30 Sekunden mit der Spülspitze SF65 schallaktiviert (4615, Komet Dental) gereinigt. Die letzte aktivierte Spülsequenz wurde mit 17% EDTA (CanalPro EDTA, Coltène/Whaledent) durchgeführt. Danach wurden die Kanalsysteme mit den zum Taper der Feile passenden Papierspitzen (R6-ReziFlow-Papierspitzen PPR06 und Taper-.04-Papierspitzen PP04, Komet Dental) getrocknet. Die Obturation der Kanalsysteme wurde in einer Hybridtechnik mittels „Continuous-Wave-Technique“ (Downpack) und „Multi-Fill-Technik“ (Backfill) mit zum Taper der Feile passender Guttapercha (R6-ReziFlow-Guttaperchaspitzen GPR06 und Taper-.04-Guttaperchaspitzen GP04, Komet Dental) und einem Sealer auf Epoxid-Polymer-Basis (EasySeal, Komet Dental) durchgeführt (Abb. 3 und 4).

Die temporäre koronale Restauration des Zahns erfolgte mit einem dualhärtenden Komposit (DentinBond Evo/DentinBuild Evo Opak Weiß, Komet Dental). Die röntgenologische Kontrolle zeigte eine dichte Versiegelung des Kanalsystems (Abb. 5 und 6).

REVISIONSBEHANDLUNG

Patientenfall: Eine 51-jährige Patientin wurde vom Hauszahnarzt überwiesen mit der Bitte, vor geplanter prothetischer Neuversorgung eine endodontische Revi-

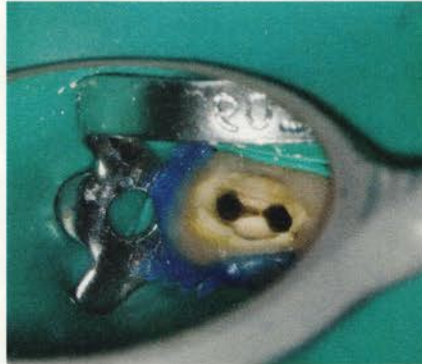

Abb. 8: Das klinische Bild zeigt die beiden Kanalsysteme.

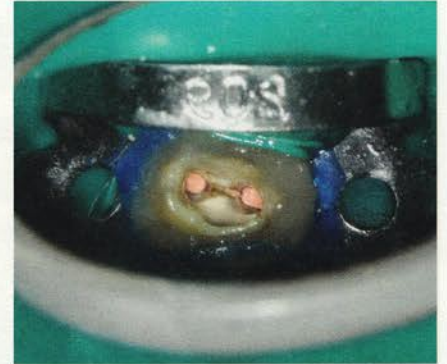


Abb. 9: Klinisches Bild nach Obturation der Kanalsysteme

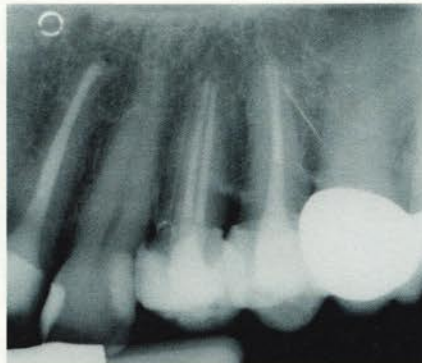
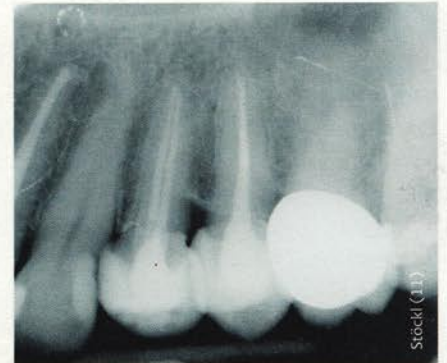

Abb. 10 und 11: Radiologische Kontrolle der vollständigen Obturation der Kanalsysteme



sionstherapie an den Zähnen 24 und 25 durchzuführen (Abb. 7).

Beide Zähne reagierten auf die Sensibilitätsprüfung mit CO₂-Schnee negativ. Auf Perkussion reagierten die Zähne 24 und 25 stark positiv. Die endodontische Diagnose lautete für beide Zähne:

- Pulpastatus: pulpless and infected
- Periapikaler Status: akute apikale Parodontitis

Im Anschluss an die Aufklärung über die Behandlungsoptionen wünschte die Patientin die endodontische Revisionsbe-

handlung. Im Folgenden wird nur der klinische Ablauf der endodontischen Revisionsbehandlung des Zahns 24 geschildert. Der Zahn 25 wurde analog dem klinischen Protokoll behandelt, wobei bei Zahn 25 das vollrotierende NiTi-System F360 verwendet wurde. Nach Infiltrationsanästhesie, Abnahme der alten prothetischen Versorgung und Applikation von Kofferdam wurde die Zugangskavität unter dem OP-Mikroskop (OMS2350, Zumax Medical, Jiangsu/China) mit dem Diamantinstrument 15802 (Komet Dental) und anschlie-

ßend dem EndoGuard (H269QGK, Komet Dental) angelegt. Nach Darstellung des Pulpenkammerbodens, Entfernung des alten Obturationsmaterials und Erweiterung der Kanalorificien mit extralangen Rosenbohrern (H1SML, Komet Dental) erfolgte die intrakanaläre Diagnostik. Es konnten zwei Kanalsysteme dargestellt werden.

Die Entfernung des koronalen Anteils des alten Füllmaterials wurde mit dem Guttapercha Remover (GPR2L21, Komet Dental) durchgeführt. Die restliche Entfernung des alten Obturationsmaterials und die Etablierung der Arbeitslänge erfolgten mit der R6-ReziFlow-Feile R06L25.204.025 unter permanenter elektrometrischer Kontrolle. Mit der R6-ReziFlow-Feile ging ich in Picking Motion vor und bereitete die Wurzelkanäle in voller Arbeitslänge auf. Dies erfolgte unter kontinuierlicher Spülung mit 6% NaOCl (CanalPro NaOCl, Coltène/Whaledent). Die Feilen erlaubten mir ein sanftes, kontrolliertes Vorgehen und fielen durch ihren sehr geringen Einschraubeffekt angenehm auf. Nach Erreichen der elektrometrisch bestätigten Arbeitslänge erfolgte das apikale Gauging. Es ergab sich dabei in der bukkalen und palatinalen Wurzel eine Aufbereitung bis zur ISO-Größe 030. Es erfolgte eine weitere mechanische Aufbereitung mit den R6-ReziFlow-Feilen (R06L25.204.030) (Abb. 8). Jedes Kanalsystem wurde anschließend chemisch mit CanalPro NaOCl und jeweils 3 × 30 Sekunden mit der Spülspitze SF65 schallaktiviert (4615, Komet Dental) gereinigt.

Die letzte aktivierte Spülsequenz wurde mit 17% EDTA (CanalPro EDTA, Coltène/Whaledent) durchgeführt. Danach wurden die Kanalsysteme mit den zum Taper der Feile passenden Papierspitzen (R6-ReziFlow-Papierspitzen PPR06) getrocknet. Die Obturation der Kanalsysteme wurde in einer Hybridtechnik mittels „Continuous-Wave-Technique“ (Downpack) und „Multi-Fill-Technik“ (Backfill) mit zum System passender Guttapercha R6 ReziFlow Guttaperchaspitzen GPR06) und einem Sealer auf Epoxid-Polymer-Basis durchgeführt (EasySeal, Komet Dental) (Abb. 9).

Die temporäre koronale Restauration des Zahns erfolgte mit einem dualhärtenden Komposit (DentinBond Evo/DentinBuild Evo Opak Weiß, Komet Dental), und der Zahn wurde mit einer provisorischen Krone geschützt (ProTemp Crown, 3M Deutschland, Neuss). Die röntgenologische Kontrolle zeigte eine dichte Versiegelung des Kanalsystems (Abb. 10 und 11), und die Patientin wurde zur weiteren prothetischen Therapie an den Hauszahnarzt zurücküberwiesen.

RESÜMEE

Das neue reziproke Feilensystem R6 ReziFlow deckt einen Großteil der Behandlungsfälle ab oder ist – wie in unserer Praxis – eine sinnvolle Ergänzung zu den beiden vollrotierenden Systemen F360 und F6 SkyTaper (beides Komet Dental). Besonders hat mir der geringe Einschraubeffekt gefallen, bedingt durch die wenigen Windungen auf der Feile. Dieses Design trägt zu einem sehr sanften, kontrollierten Arbeiten bei. Dank des konstanten Tapers konnte ich die Wurzelkanäle schonend aufbereiten und homogen abfüllen. 