



Die Schaffung einer optimal platzierten und an die Pulpaanatomie in Form und Umfang angepassten endodontischen Zugangskavität ist ein entscheidender Schritt im Hinblick auf ein optimales Behandlungsergebnis und die Prognose einer endodontischen Behandlung.^{1,2} Der folgende Beitrag soll auf mögliche Schwierigkeiten bei Trepanation, Auffinden und Darstellung aller Wurzelkanalsysteme hinweisen, für anatomische Variationen sensibilisieren sowie instrumentelle und praktische Lösungsansätze zur Schaffung einer strukturschonenden endodontischen Zugangskavität aufzeigen.



Die endodontische Zugangskavität

Dr. Mario Schulze

Grundsätzlich bestimmt die interne Pulpaanatomie die Form, Größe und Ausdehnung der Trepanationsöffnung. Diese ist abhängig von

- der Art des zu behandelnden Zahnes,
- der Größe des Pulpakavums,
- der Anzahl der Wurzeln,
- der Wurzellänge,
- der Anzahl der Wurzelkanalsysteme,
- anatomischen Wurzelvariationen,
- dem Ausmaß an Kalzifikationen,
- der Achsrichtung des Zahnes (Abb. 1 und 2).

Bei der Verifizierung dieser einzelnen Parameter sind zweidimensionale, ggf. exzentrische Röntgenaufnahmen hilfreich. Beim Verdacht auf zweidimensional nicht darstellbare anatomische Variabilitäten wie beispielsweise Radix entomolaris, c-förmige Wurzelanatomien oder Vorliegen interner oder externer Wurzelresorptionen, Invaginationen oder Dentikeln hilft die Anfertigung einer Digitalen Volumentomografie bei der Planung des korrekten Zugangs zum Pulpakavum und den Wurzelkanalsystemen.^{3,4}

Die endodontische Zugangskavität wird in die primäre und die sekundäre Zugangskavität unterteilt. Die primäre Zugangskavität beschreibt den Zugang zur Pulpakammer. Als sekun-

däre Zugangskavität wird der Zugang von der Pulpakammer in die Wurzelkanalsysteme bezeichnet. Darauf folgt die initiale Erweiterung des koronalen

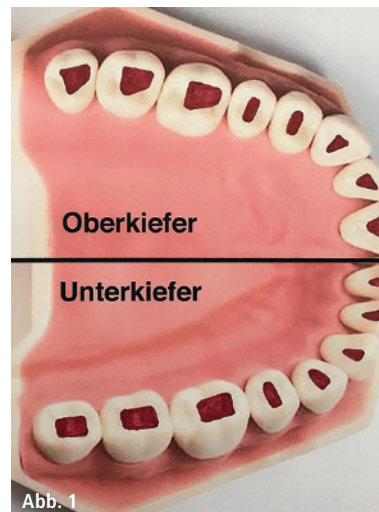


Abb. 1

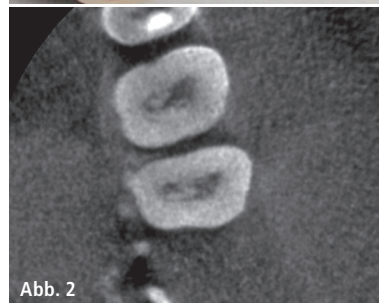


Abb. 2

Abb. 1: Schematische Darstellung der Zugangskavitäten nach Zahngruppe. – **Abb. 2:** Kalzifikationen im Pulpakavum, Ausschnitt aus DVT, Zähne 26 und 27.

Wurzelmittels mit Darstellung von Isthmen.

Die substanzschonende, strukturerhaltende Präparation der endodontischen Zugangskavität wird durch Zuhilfenahme von optischen Vergrößerungshilfen wie Lupenbrille, Dentalmikroskop oder Kamerasystemen erleichtert, in schwierigen Fällen dadurch erst möglich.⁵ Komplikationen bei nicht korrektem Zugang wie Via falsa bis hin zur Perforation im Bereich der klinischen Krone oder der Wurzel sowie Schwächung der Restzahnsubstanz durch zu großen Abtrag von Zahnhartsubstanz können durch gute koaxiale Ausleuchtung in Kombination mit ausreichender Vergrößerung vermieden werden (Abb. 3–9). Je substanzschonender die Zugangskavität angelegt wird, desto niedriger ist das Risiko für das spätere Auftreten von Längsfrakturen des endodontisch behandelten Zahnes. Vorhandene Restaurationen, kariöse Defekte sowie altes Füllungsmaterial können das Anlegen des optimalen endodontischen Zuganges erschweren. So können nicht achsgerecht stehende Zähne durch die prothetische Restauration in Richtung und Größe so verändert sein, dass der Trepanationswinkel in diesen Fällen angepasst werden muss (Abb. 10). Bestehende insuffi-

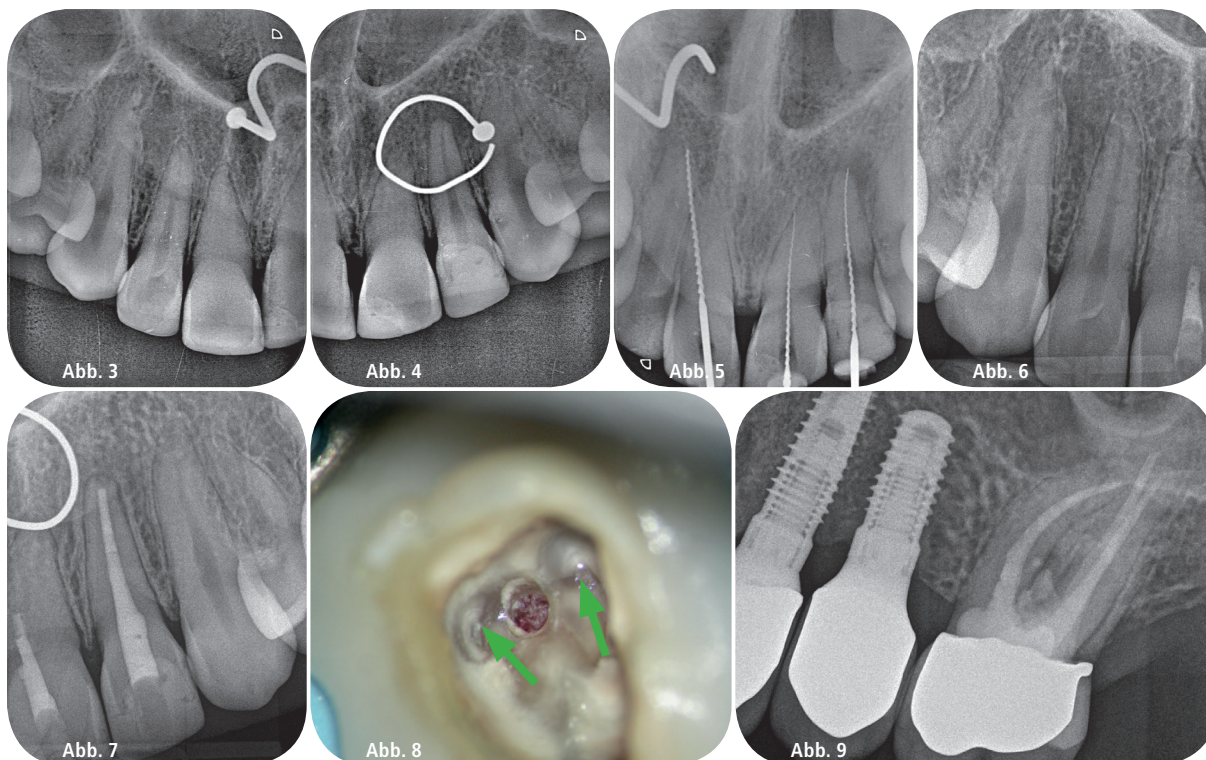


Abb. 3 und 4: Ausgangsbefund bei Zustand nach Fahrradsturz, Obliteration der Wurzelkanalsysteme Zähne 11 und 21, Verdacht auf chronische apikale Parodontitis Zahn 22, Nasenring in situ. – **Abb. 5:** Röntgenmessaufnahme des Überweisers mit Verdacht auf Via falsa an den Zähnen 11 und 21. – **Abb. 6 und 7:** Zustand nach endodontischer Behandlung des Zahnes 22 sowie Verschluss der Perforationen an den Zähnen 11 und 21. – **Abb. 8:** Klinisches Bild einer Perforation am Zahn 26, Wurzelkanaleingänge MB1 und DB grün markiert. – **Abb. 9:** Röntgenverlaufskontrolle an 26 drei Jahre nach Perforationsdeckung und Wurzelfüllung.

ziente Restaurationen sollten entfernt und der Zahnhartsubstanzdefekt präendodontisch schmelz-dentinadhäsiiv mit Komposit restauriert werden. Dadurch wird bakterielles Mikroleakage während und nach der endodontischen Behandlung vermieden.⁶ Bestehende metallische Restaurationen erschweren durch Kurzschlussbildung über Spülmedien die elektrometrische Längenbestimmung. Dadurch kann es sinnvoll sein, diese durch Langzeitprovisorien aus Kunststoff zu ersetzen.

Klinischer Ablauf

Im Rahmen der endodontischen Diagnostik werden alle klinischen und paraklinischen Parameter erhoben, um das Ausmaß der Erkrankung festzustellen, die Arbeitsdiagnose festzulegen sowie die Prognose der geplanten Behandlung abzuschätzen. Insuffiziente Restaurationen und Karies am zu behandelnden Zahn werden entfernt und nach Konditionierung der Kavität mittels Schmelz-Dentin-Adhäsiv verankerter Kompositrestauration wiederhergestellt. Danach werden im Rahmen

der Präparation der primären Zugangskavität alle Anteile des Pulpakammerdaches sowie vitales und nekrotisches Gewebe im Bereich der Pulpakammer entfernt. Die Form des Trepanationszuges orientiert sich an der äußeren Zahnform.⁷ Die Präparation erfolgt mit zylindrischen diamantierten Schleifinstrumenten oder Hartmetallfräsern. Um den Pulpakammerboden nicht zu beschädigen, eignen sich besonders am Instrumentenkopf nicht aktive Schleifinstrumente wie die EndoGuard-Instrumente (Komet Dental, Lemgo). So gelingt die Schonung des Pulpakammerbodens zuverlässig. Durch die Anordnung der Verzahnung arbeitet das Instrument vibrationsarm, der Substanzabtrag ist effizient, die bearbeiteten Flächen sind durch den Querhieb am Instrument diskret gewellt (Abb. 11). Dies könnte die mikroretentiven Eigenschaften der bearbeiteten Kavitätenwände positiv beeinflussen. Anschließend erfolgt die intrakoronale Diagnostik (IKD). Dabei werden u. a. folgende Parameter detektiert:

- Anzahl und Lage der Wurzelkanaleingänge,
- Dentinrisse,

- Frakturen,
- Perforationen,
- Resorptionen,
- Obliterationen,
- altes Wurzelfüllmaterial,
- Fragmente.⁸

Im Ergebnis der IKD kann die Verdachtsdiagnose bestätigt, mögliche Komplikationen der endodontischen Therapie erkannt und die Prognose der Behandlung besser eingegrenzt werden. Bestrebungen, den endodontischen Zugang extrem klein zu gestalten, können die IKD behindern oder unmöglich machen.

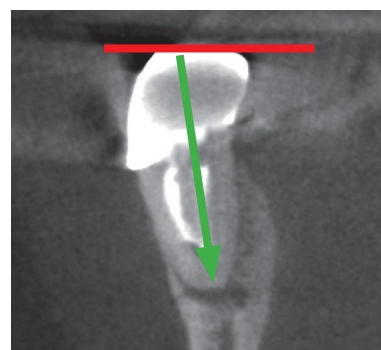


Abb. 10: Prothetische Korrektur der Okklusionsebene (rot), damit abweichende Trepanationsrichtung, Ausschnitt aus DVT, Zahn 46.

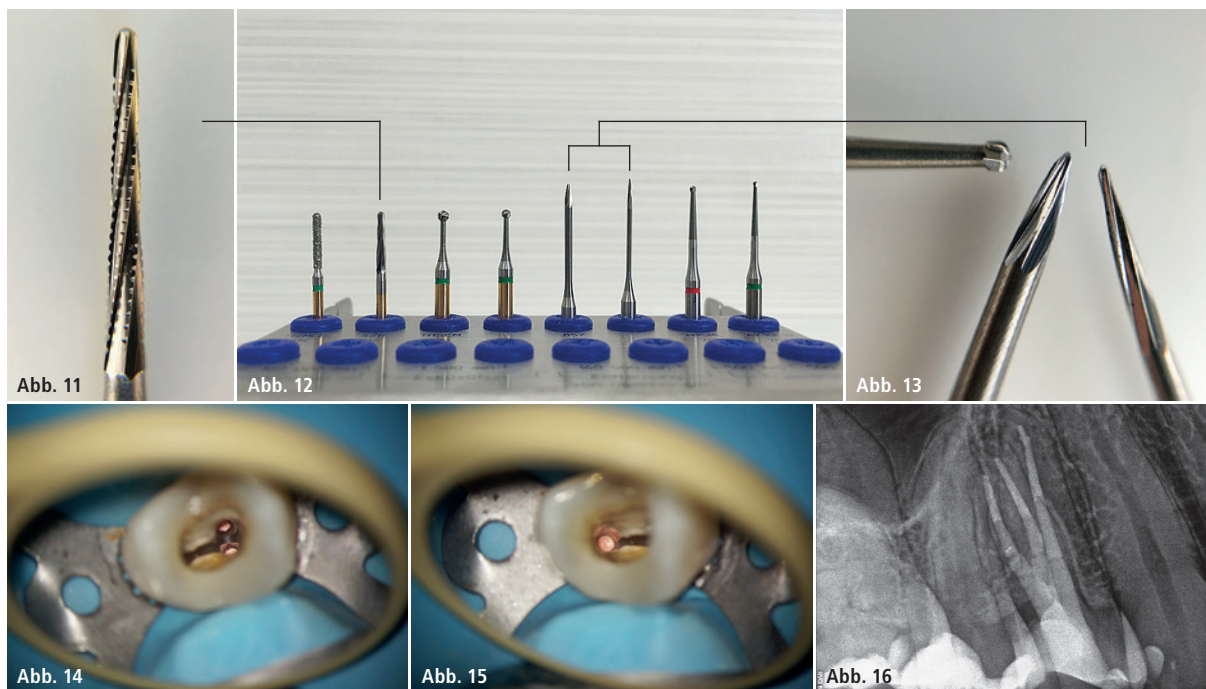


Abb. 11–13: Arbeitsende EndoGuard, Präparationsset Zugangskavität, Arbeitsenden EX1 und EX2 im Vergleich zum Rosenbohrer mit 1 mm Durchmesser (Komet Dental). – **Abb. 14 und 15:** Zahn 14 mit drei separaten Wurzelkanalsystemen, klinischer Zustand nach Wurzelfüllung, Pulpakammerbodenanatomie unbearbeitet. – **Abb. 16:** Röntgenkontrolle nach Wurzelfüllung.

Beim Anlegen der sekundären Zugangskavität helfen die sogenannte anatomische Landkarte am Pulpakammerboden⁹, ggf. auftretende Blutungen am Kanaleingang durch abgerissenes vitales Gewebe, aufsteigende Bläschen als Zeichen von Gewebeauflösung bei Flutung der Kavität mit Natriumhypochlorid oder auch Anwendung von Färbelösungen wie beispielsweise Methylblau bei der Orientierung. Cracks und Frakturen des Zahnes können durch Anfärben erkannt werden.

Der EndoExplorer (Komet Dental, Lemgo) ist ein neues rotierendes Hartmetall-Instrument zur Darstellung und Freilegung aller für die endodontische Behandlung relevanten Strukturen. Das Instrument ist in zwei unterschiedlichen Formen erhältlich, EX1 und EX2 (Abb. 13). Die Indikationen des größeren Instrumentes EX2 sind das Abtragen von Dentin beim Anlegen der primären Zugangskavität, das Entfernen von Dentinüberhängen beim Freilegen der Wurzelkanäleingänge und das Anlegen von Führungsritzen zum leichteren Einführen der Aufbereitungsinstrumente. Es eignet sich nach erfolgter Wurzelfüllung für die schonende Reinigung der Kavitätswände von Sealer- und Guttapercha-Resten. Die Indikationen

des Instrumentes EX1 sind die Darstellung der Pulpakammerbodenanatomie, substanzschonende Eröffnung der Wurzelkanäleingänge, Freilegung von obliterierten Wurzelkanäleingängen, Darstellung und Entfernung von Dentikeln sowie die Freilegung von Wurzelstiften und koronal gelegenen Instrumentenfragmenten.

So können obliterierte Wurzelkanäleingänge zielgerichtet gesucht und freigelegt sowie Dentinüberhänge abgetragen werden, um einen geradlinigen Zugang zu allen Wurzelkanäleingängen zu schaffen. Das erleichtert das Einführen der Instrumente und Spülkanülen in die Wurzelkanäleingänge und hilft so, Instrumentenfrakturen durch ungünstige Einführungswinkel zu vermeiden. Durch die Form der Instrumentenspitze des EndoExplorers gelingt ein schonender Substanzabtrag ohne Unterschnitte (Abb. 14 und 15). Damit sorgt die Anwendung des EndoExplorers für aktiven Strukturhalt des Zahnes.

Nach der Schaffung des geradlinigen Zuganges zu allen Wurzelkanälen erfolgten im dargestellten Behandlungsfall am Zahn 14 die Arbeitsschritte Aufbereitung und intrakanaläre Diagnostik, Desinfektion und Füllung der Wurzelkanäle. Die Aufbereitung der

Wurzelkanäle erfolgte nach Gleitpfaderstellung mit dem PathGlider, koronal mit dem Opener, im mittleren und apikalen Wurzel Drittel mit F6 SkyTaper-Instrumenten bis zur ISO-Größe 30. Nach Desinfektion und passiver Ultraschallaktivierung erfolgte die thermoplastische Wurzelfüllung nach Schilder (Abb. 16).

Fazit

Die Instrumente EndoGuard und EndoExplorer unterstützen den Behandler beim substanzschonenden, strukturerhaltenden Anlegen der primären und sekundären Zugangskavität sowie bei der tertiären Darstellung von akzessorischen Wurzelkanalsystemen und Isthmen. Damit tragen sie neben der optischen Vergrößerung gekoppelt mit guter Ausleuchtung des Arbeitsfeldes maßgeblich zum Erfolg der endodontischen Behandlung bei.

Kontakt

Dr. Mario Schulze

Praxis für Zahnerhaltung
Lockwitzer Straße 24
01219 Dresden
Tel.: 0351 4758450

www.Endodontie-Dresden.de