

# Regenerative Parodontaltherapie bei klinisch hoffnungslosen Zähnen

Das frühere Ziel der Parodontaltherapie bestand in der vollständigen Eliminierung entzündeter Zahnfleischtaschen durch konservatives Scaling und Root Planing. Zähne, welche zum Zeitpunkt der Reevaluation persistierende Taschentiefen und zudem evtl. einen Furkationsbefall aufwiesen, wurden im weiteren Verlauf oft resektiv therapiert oder extrahiert. Der Fokus moderner Parodontaltherapie hat sich erweitert und liegt heute auf dem maximalen Erhalt der natürlichen Zähne und der Regeneration der parodontalen Gewebe. In den beiden vorgestellten Fällen wird gezeigt, wie dank verfeinerter Operationstechniken und speziell auf die Wurzelanatomie abgestimmter Instrumente die Regenerationstherapie bei klinisch hoffnungslosen Zähnen erfolgt.

Die aktuelle deutsche Mundgesundheitsstudie (DMS V) hat gezeigt, dass dank guter parodontologischer Konzepte deutschlandweit ein rückläufiger Trend der Parodontalerkrankungen zu beobachten ist [1,2]. Die Anzahl schwer parodontal erkrankter junger Erwachsener hat sich im Vergleich zu 2005 sogar halbiert. Dennoch wird der Behandlungsbedarf aufgrund der demografischen Entwicklung in den nächsten Jahren steigen und wir werden folglich öfter mit kritischen Fällen konfrontiert werden.

Die vollständige Therapie schwerer Parodontitiden stellt für viele Behandler jedoch nach wie vor ein großes Problem dar. Enge, tiefe Defektareale sind schwer zugänglich, daher verbleiben auch nach sorgfältigem subgingivalem Scaling oft Restkonkremente [3,4]. Trotz Kürettage kommt es so zu ausgeprägten Parodontaldefekten, die sich bis zum Apex oder auch darüber hinaus erstrecken. Letzte „Amtshandlung“ ist hier meist die Extraktion des betroffenen Zahnes. Doch inwieweit entspricht dieses Vorgehen noch modernen Standards? Sind das vermeintlich feste Implantat oder die schnelle Brücke wirklich die besseren Alternativen? Cortellini et al. untersuchten in einer klinischen, randomisierten 5-Jahres-Studie die unterschiedlichen Ansätze zur Therapie klinisch hoffnungsloser Zähne [5]. Die getesteten Zähne hatten einen extremen Defekt bis zum Apex oder darüber hinaus und/oder Paro-Endo-Läsionen, oft einhergehend mit erhöhten Lockerungsgraden. Die Zähne der Kontrollgruppe wurden extrahiert und die Patienten mit konventioneller oder implantatgestützter Prothetik versorgt. In der Testgruppe wurden die Zähne erhalten und regenerativ behandelt. Die 5-Jahres-Ergebnisse waren verblüffend. In der Kontrollgruppe waren alle prothetischen Versorgungen in situ, 83% klinisch entzündungsfrei. In der Testgruppe waren 92% der ursprünglich als hoffnungslos eingestufteten Zähne in situ (84% davon ohne klinische Anzeichen einer Entzündung). Der durchschnittliche Attachmentgewinn lag bei 7,7 mm ( $\pm$  2,8 mm), die durchschnittliche Taschenreduktion bei 8,8 mm ( $\pm$  3,0 mm). Die regenerierten Zähne zeigten deutlich reduzierte Lockerungsgrade und waren funktionell voll belastbar.

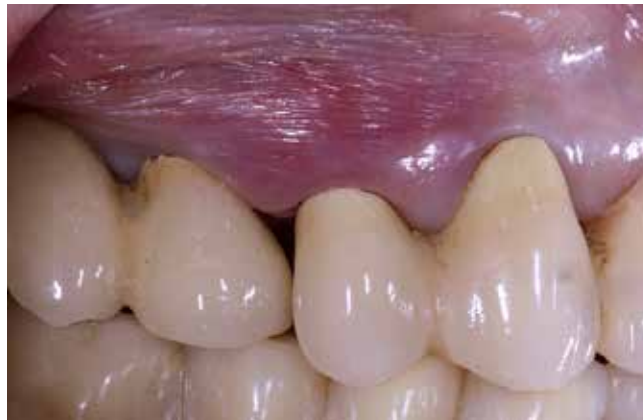Studien wie diese zeigen, wie groß das Potenzial der regenerativen Parodontaltherapie auch bei extremen Knochendefekten ist. In den folgenden Falldarstellungen wird das operative Prozedere

der regenerativen Behandlung eingehend am Beispiel eines ein- und eines mehrwurzeligen Zahnes mit ausgeprägtem Knochendefekt dargestellt.

## Patientenfall 1

### Klinische Anamnese und Befund

Eine 67-jährige Patientin wurde für eine parodontale Regenerationstherapie in unsere Praxis überwiesen. Die Anamnese ergab eine Schilddrüsenunterfunktion, welche mit der Einnahme von L-Thyroxin therapiert wurde. Klinisch stellte sich ein restaurativ suffizient versorgtes Gebiss mit einem generalisierten, leichten Attachmentverlust dar. Die Gingiva war weitestgehend entzündungsfrei, wies aber an Zahn 14 und am Implantat 15 eine deutliche Rötung mit interdentaler Anschwellung auf (**Abb. 1**). Die parodontale Messung ergab stark erhöhte Taschentiefen von bis zu 11 mm an Zahn 14, wohingegen die Messwerte am Implantat 15 mit 4 mm im Normalbereich lagen. Der Befund wurde durch die Röntgendiagnostik bestätigt. **Abbildung 2** zeigt den starken vertikalen Knocheneinbruch regio 14 bis zur Wurzelspitze, das Implantat regio 15 hingegen scheint vollständig vom Knochen eingeschleidet zu sein. Die Vitalitätsprobe 14 war zu-



**Abb. 1:** Im Ausgangsbefund zeigt die Mukosa regio 14, 15 eine Rötung und eine Anschwellung im Interdentalraum 13/14. Distal des Zahnes 14 ist ein deutlicher Verlust der Papille sichtbar.

dem stark verzögert, was zu dem Schluss führte, dass es sich im vorliegenden Fall um eine Paro-Endo-Läsion handelte.

### Therapieoptionen

Im Folgenden galt es nun unter Berücksichtigung aller Faktoren zu prüfen, inwiefern man dem Wunsch der Patientin, Zahn 14 zu erhalten, gerecht werden konnte. Der stark vorangeschrittene, isolierte Knochenabbau und die benachbarte Lage zum Implantat 15 sind Indikationen für eine Exzision. Jedoch erfordert dieser Eingriff die Neuanfertigung des vorhandenen Zahnersatzes und eine direkte Socket Preservation regio 14 zum Erhalt der roten Ästhetik. Nur durch die Augmentation der Exzisionsalveole lässt sich bei dieser Defektgröße der Kollaps der Weichgewebe und die Entstehung der sogenannten „black triangles“ vermeiden [6]. Die zweiwandige Anatomie des Knochendefektes und die direkte Schienung durch den Brückenverbund stellen hingegen gute Voraussetzungen für eine regenerative The-

rapie dar. Diese minimalinvasive Behandlung ermöglichte neben dem Zahnerhalt auch den Erhalt der prothetischen Restauration und war für die Patientin die Therapie der Wahl.

### Klinische Umsetzung Endodontische Therapie

Primär erfolgte die endodontische Behandlung des Zahnes 14. Nach Trepanation der vorhandenen Krone wurden die Kanaleingänge unter dem Mikroskop dargestellt. Das Pulpenlumen war stark verkleinert und die Kanaleingänge durch Divertikel verblockt. Nach Freilegung der Kanaleingänge mittels Gates-Glidden-Bohrern und Micro Openern erfolgte die initiale Handaufbereitung bis auf ISO-Größe 10, dann die maschinelle, sukzessive Erweiterung der Kanäle. Für die medikamentöse Einlage wurde Calciumhydroxid verwendet. In der darauffolgenden Sitzung wurde nach erneuter Aufbereitung und ultraschallaktivierter Spülung mit NaOCl die definitive Wurzelfüllung aus Guttapercha und einem

Sealer auf Epoxid-Amin-Polymer-Basis (AH Plus Jet®, Dentsply Sirona) eingebracht. Die abschließende dentinadhäsive Fixation der Wurzelfüllung erfolgte mit einem niedrigviskosen Kunststoff (SDR®, Dentsply Sirona).

### Parodontalchirurgische Therapie

Ein wichtiger Faktor ist die minimalinvasive Präparation des Lappens, basierend auf den Prinzipien der Papillenerhaltungstechnik [7]. Nach intrasulkulärer Schnittführung 13 bis 16 erfolgte die bukkale Durchtrennung der Papillen. Diese Technik ermöglichte einen guten Zugang zum Knochendefekt ohne vertikale Inzision und garantierte so eine optimale Blutversorgung (Abb. 3 und 4). Zudem wurde durch den Erhalt der interdentalen Weichgewebe eine präzise Lappenfixation und folglich eine primäre Wundheilung ermöglicht. Nach Entfernung des periapikalen Granulationsgewebes mit Handinstrumenten wurde die Wurzeloberfläche mittels schallaktivierter Ansätze SF11 (Komet Dental) gereinigt (Abb. 5 und 6). Hierbei empfiehlt es sich, wie bei Handinstrumenten auch, speziell auf die Wurzelanatomie abgestimmte Aufsätze zu verwenden. So können schwer zugängliche Furkationsbereiche oder Invaginationen suffizient von Konkrementen und verbleibenden Gewebefasern befreit werden.

Im Zuge der Defektauffüllung wurden Schmelzmatrixproteine in Kombination mit einem Knochenersatzmaterial eingebracht. Nach der Reinigung mit Pref-Gel® (Straumann) wurden zunächst Schmelzmatrixproteine (Emdogain®, Straumann) auf die

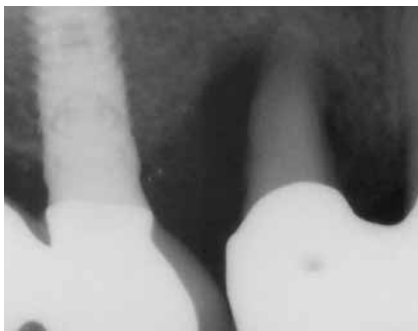

Abb. 2: Der Röntgenbefund zeigt den bis zum Apex reichenden Knochendefekt an Zahn 14.

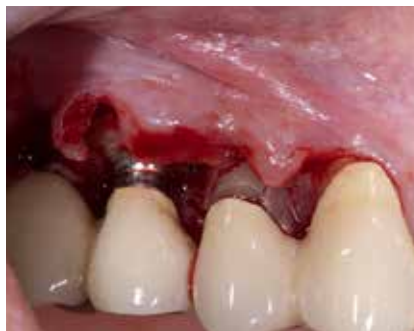

Abb. 3: Schnittführung nach dem Prinzip der Papillenerhaltungstechnik.

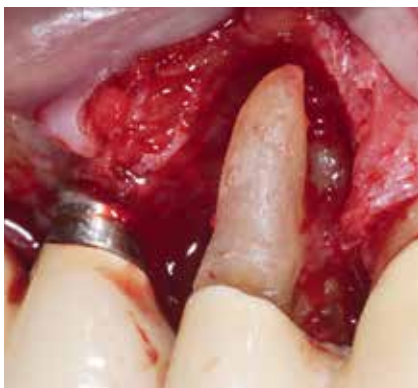

Abb. 4: Defektanatomie nach der Entfernung des Granulationsgewebes.



Abb. 5: Knospenförmiger Schallansatz SF11 zum Reinigen der Furkations- und Invaginationsbereiche.

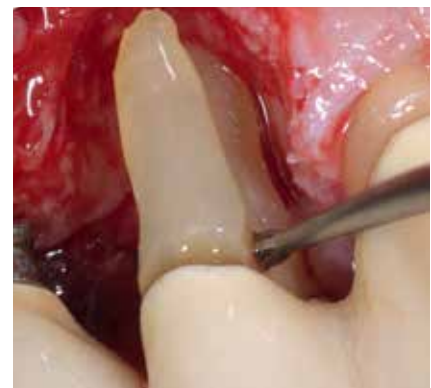

Abb. 6: Sorgfältige Reinigung der bukkalen Wurzel mit Hand- und Schallinstrumenten.

Wurzeloberfläche appliziert. Im nächsten Schritt wurde der periapikale Defekt mit partikulärem Knochenersatzmaterial (Bio Oss®, Geistlich) aufgefüllt und eine resorbierbare, Ribose-kreuzvernetzte Kollagenmembran (Ossix Plus®, Regedent) zur Stabilisierung des Augmentats eingebracht. Der Nahtverschluss erfolgte in der Laurel-Technik mit PTFE-Nähten (Abb. 7 bis 10). Aktuelle histologische und klinische Studien konnten zeigen, dass der Einsatz von Schmelzmatrixproteinen zu einem deutlichen Attachmentgewinn führt [8,9]. Voraussetzung ist hierbei eine suffiziente Weichgewebstütze, um ein Kollabieren des Lappens in den Knochendefekt zu verhindern [10]. Mithilfe des Knochenersatzmaterials und der langen Standzeit der Kollagenmembran wurde dieser Effekt sichergestellt.

### Postoperative Nachsorge

Die Patientin wurde angewiesen, den operierten Bereich zwei Wochen lang nicht zu putzen und keine Zahnseide zu verwenden. Eine Oberflächendesinfektion erfolgte 2-mal täglich mit 0,2%igem Chlorhexidin. Zudem wurde die Patientin wöchentlich zur Plaquekontrolle und supragingivalen Politur mit CHX-Gel einbestellt.

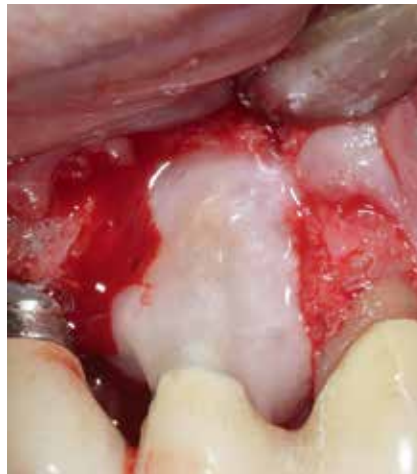

Abb. 7: Dekontamination der Wurzeloberfläche mit Pref-Gel® vor der Applikation der Schmelzmatrixproteine.

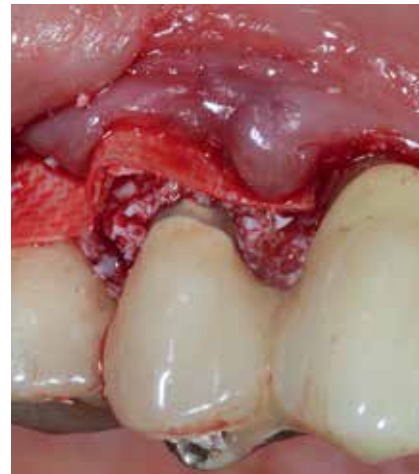

Abb. 8: Augmentation des parodontalen Defekts mit Bio Oss® und einer quervernetzten Kollagenmembran.

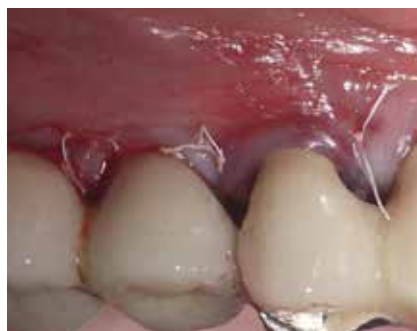

Abb. 9: Suffizienter Wundverschluss nach Augmentation.

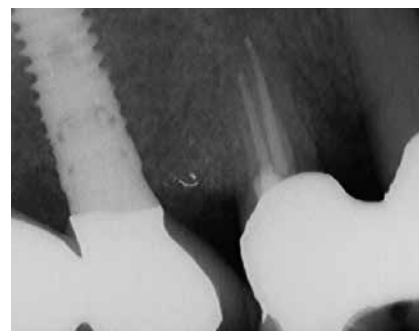

Abb. 10: Röntgenkontrolle postoperativ.

## Patientenfall 2

### Klinische Anamnese und Befund

Der 55-jährige Patient stellte sich mit akuter Schmerzsymptomatik regio 21 in unserer Praxis vor. Der Zahn mit Lockerungsgrad I war perkussionsempfindlich und die angrenzende Gingiva stark entzündet (Abb. 11). Die Sondierung ergab erhöhte Taschentiefen von 11 mm distal (Puserguss) und 7 mm vestibulär.

Der allgemeine parodontale Befund zeigte einen erhöhten Plaque-Index von 76% und einen Sulkus-Blutungs-Index von 65%. Der allgemeine Sondierungs- und Röntgenbefund ließ auf eine moderate generalisierte chronische Parodontitis mit lokalisiertem, vertikalem Knocheneinbruch regio 21 schließen (Abb. 12).

### Klinische Umsetzung

Als initiale Schmerztherapie wurde der Zahn unter Anästhesie kurettiert und ein lokales Antibiotikum (Terracortril) mittels Tamponadenbinde in die Tasche eingebracht.

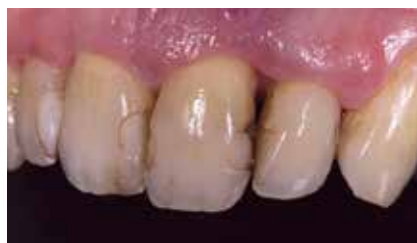

Abb. 11: Ausgangsbefund bei Erstvorstellung. Zahn 21 ist leicht elongiert und deutliche Plaqueablagerungen sind vorhanden. Zudem zeigt sich ein deutlicher Verlust der Interdentalpapille 21/22.

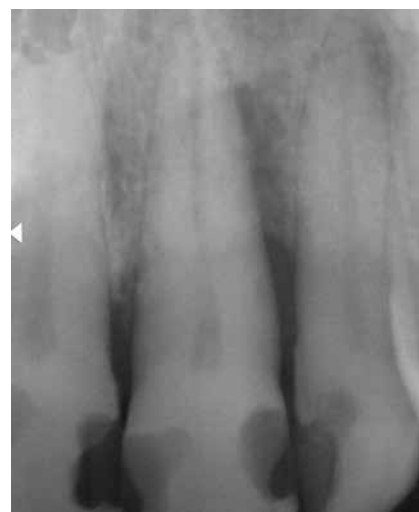

Abb. 12: Röntgenbefund bei Erstvorstellung. Zahn 21 weist distal einen starken vertikalen Knochendefekt bis nahe des Apex auf.



**Parodontale Vorbehandlung**

Voraussetzung für die regenerative Parodontaltherapie ist die Etablierung einer nahezu entzündungsfreien Gingiva [11]. Nach Abklingen der akuten Entzündung wurde die Mundhygiene des Patienten in zwei Prophylaxesitzungen (im Abstand von 4 Wochen) optimiert. In einem abschließenden subgingivalen Scaling (Handinstrumente, schallaktivierte Ansätze und Perioflow-Pulver) wurden die Konkremente weitestgehend entfernt.

**Parodontalchirurgische Therapie**

Wie im obigen Patientenfall erfolgte eine minimalinvasive, intrasulkuläre Schnitt-

führung mit Erhalt der interdentalen Weichgewebe. **Abbildung 13** zeigt den distalen Knochendefekt vor Entfernung des Granulationsgewebes.

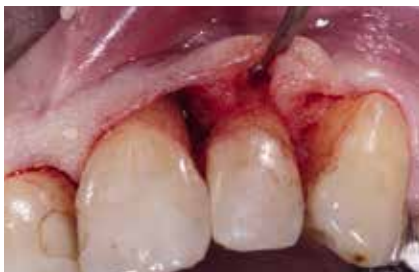Enge, dreiwandige Knochendefekte besitzen ein hohes Regenerationspotenzial. Die vollständige Entfernung des Granulationsgewebes gestaltet sich jedoch aufgrund der schweren Zugänglichkeit oft kompliziert. Nach initialer Reinigung der koronalen Anteile mit Handinstrumenten erfolgte die apikale Defektdarstellung mithilfe speziell geformter Schallansätze (**Abb. 14 und 15**). Das extrem schmale Arbeitsende des besonders flachen, grazilen Schallansatzes in spezieller Ösenform

(SF10T, Komet Dental) ermöglicht ein präzises Arbeiten auch in sehr tiefen, engwandigen Knochendefekten.

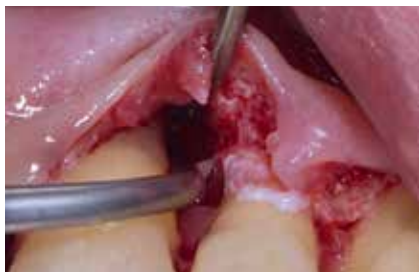**Abbildung 16** zeigt die vollständige Entfernung des Granulationsgewebes im apikalen Bereich. Nach Applikation von Emdogain® und Auffüllen des Knochendefekts mit Bio Oss®-Partikeln erfolgte der Wundverschluss mit mikrochirurgischem Nahtmaterial (Seralene®, Serag-Wiessner) (**Abb. 17 bis 19**).

**Postoperative Nachsorge**

Die postoperative Nachsorge wurde analog dem ersten Patientenfall durchgeführt. Die Nahtentfernung erfolgte nach 7 Tagen.



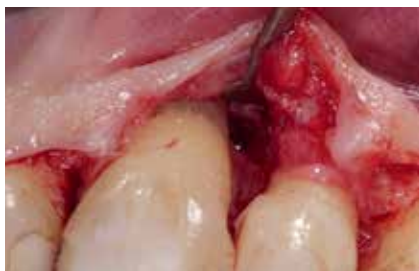**Abb. 13:** Darstellung des vertikalen Defekts.



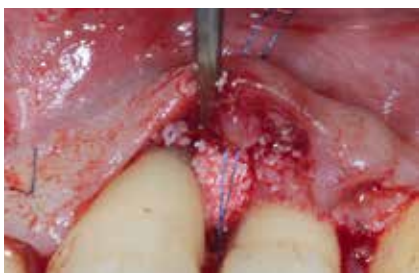**Abb. 14:** Reinigung der Wurzeloberfläche mit schmalen, schallaktivierten Instrumenten.



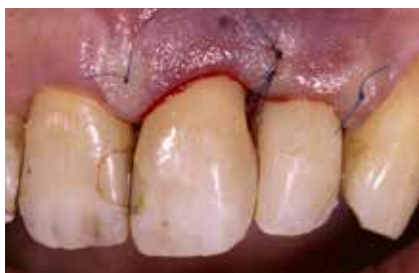**Abb. 15:** Das schmale Arbeitsende der Schallspitze SF10T ermöglicht ein präzises Arbeiten auch in sehr tiefen, engwandigen Knochendefekten.



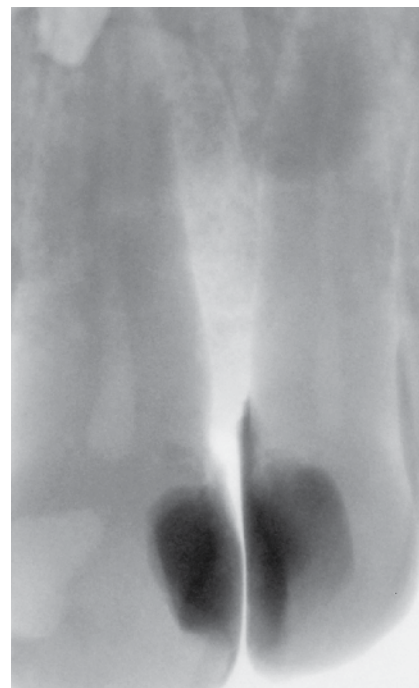
**Abb. 16:** Defektvolumen nach Entfernung des Granulationsgewebes.



**Abb. 17:** Augmentation des Knochendefekts mit Knochenersatzmaterialien und Schmelzmatrixproteinen.



**Abb. 18:** Wundverschluss mit mikrochirurgischem Nahtmaterial.



**Abb. 19:** Postoperative Röntgenkontrolle nach Augmentation.

## Fazit

Resultate aus Langzeitstudien zeigen, dass die regenerative Parodontaltherapie auch in Fällen mit extremem Knochen- und Attachmentverlust die Prognose des Zahnes stark verbessern kann [12-14]. Voraussetzungen hierfür sind die richtige Patientenselektion und die präoperative Vorbehandlung [11]. Eine sehr gute Mundhygiene und weitgehend entzündungsfreie Gewebe sind entscheidend. Des Weiteren ist auf eine mikrochirurgische, gewebeschonende Durchführung zu achten. Nach der Defektaufüllung sind der suffiziente primäre Wundverschluss und eine engmaschige Plaquekontrolle entscheidend für die Regeneration [11]. ■

## Literaturverzeichnis unter [www.zmk-aktuell.de/literaturliste](http://www.zmk-aktuell.de/literaturliste)

### Dr. Julia Hehn, MSc



2010 Abschluss des Zahnmedizinstudiums an der Universität Erlangen-Nürnberg  
Forschungsaufenthalt an der University of Southern California  
Mehrere Jahre in einer Fachpraxis für funktionelle und ästhetische Zahnheilkunde  
Postgraduales Studium im Bereich Parodontologie und Implanttherapie  
2015 Mastertitel der Deutschen Gesellschaft für Parodontologie (DGParo)  
Seit 2016 niedergelassen in eigener Praxis  
Seit 2017 wissenschaftliche Mitarbeiterin der Abteilung für Parodontologie der Universität Würzburg

### Dr. Clemens Otto



Studium der Zahnmedizin an der Ludwigs-Maximilian-Universität Würzburg  
Assistenzarzt in der Zahnarztpraxis Dr. Arthur Hehn in Lauda-Königshofen  
Seit 2016 angestellter Zahnarzt bei Dres. Hehn und Kollegen  
2017 Promotion  
Teilnahme am Curriculum Endodontologie der DGET



### Dr. Julia Hehn M.Sc.

Zahnarztpraxis Dres Hehn & Kollegen  
I-Park Tauberfranken Nr. 4, 97922 Lauda-Königshofen  
[j.hehn@zahnarzt-dr-hehn.de](mailto:j.hehn@zahnarzt-dr-hehn.de)