

„Well begun is half done“ – Darstellung von Wurzelkanälen

Teil 2: Gesetze und Klassifikationen zur Anatomie des Pulpakammerbodens

Im ersten Teil dieser Artikelreihe im Endodontie Journal 4/2022 wurde auf die Möglichkeiten eines schonenden Auffindens der Wurzelkanäle eingegangen. Nun werden die häufigsten Anatomien der Wurzelkanäle an oberen und unteren Molaren vorgestellt und weitere Gesetze zum Auffinden erläutert.

Dr. Günther Stöckl

Die Erfolgsaussicht der endodontischen Therapie hängt von der möglichst vollständigen chemo-mechanischen Präparation und Obturation des Kanalsystems ab. Das Auffinden aller Kanalsystembestandteile ist essenziell, das finale Ergebnis ist selten besser als der zuvor korrekt geschaffene Zugang. Ein wichtiger Punkt sind die im Weiteren von Paul Krasner und Henry J. Rankow genannten Gesetze.¹³

„Law of Symmetry 1“: Die Kanaleingänge liegen in gleicher Entfernung einer gedachten Linie in mesio-distaler Richtung durch die Mitte des Pulpenkammerbodens (Ausnahme sind Oberkiefermolaren).

„Law of Symmetry 2“: Die Kanaleingänge liegen senkrecht einer gedachten Linie in mesio-distaler Richtung durch die Mitte des Pulpenkammerbodens (Ausnahme sind Oberkiefermolaren).

„Law of Orifice Location 1“: Die Kanaleingänge befinden sich immer an der Verbindung der Pulpenkammerwände mit dem Pulpenkammerboden.

„Law of Orifice Location 2“: Die Kanaleingänge befinden sich in den Eckpunkten des Übergangs vom Pulpenkammerboden bis zur Pulpenkammerwand.

Eine neue Klassifikation für die Anatomie des Pulpenkammerbodens von Molaren wurde von Ajinkya M.

„Das Auffinden aller Kanalsystembestandteile ist essenziell, das finale Ergebnis ist selten besser als der zuvor korrekt geschaffene Zugang.“

Abb. 1: Klassifizierung von Unterkiefermolaren nach Typ H.

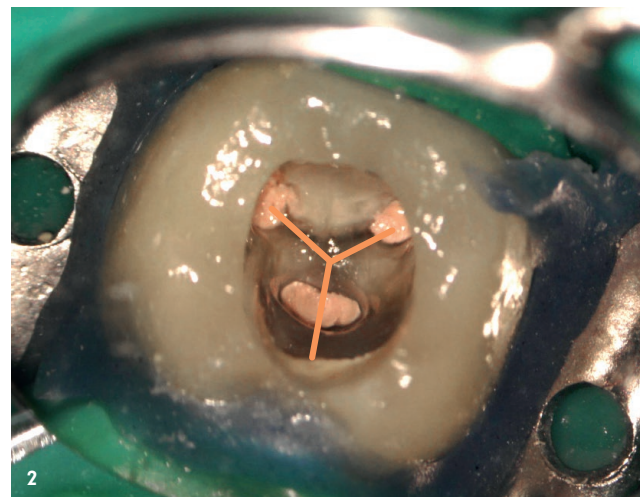
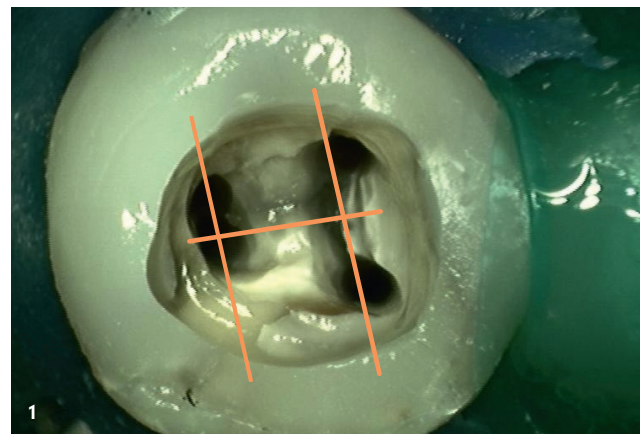
Abb. 2: Klassifizierung von Unterkiefermolaren nach Typ Y.

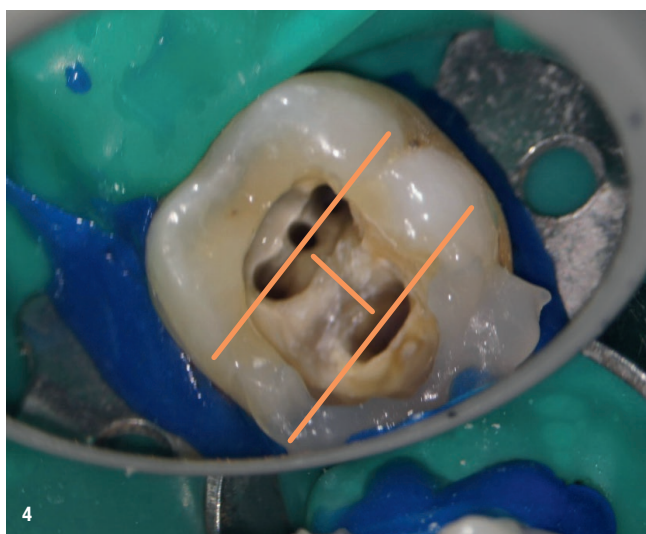
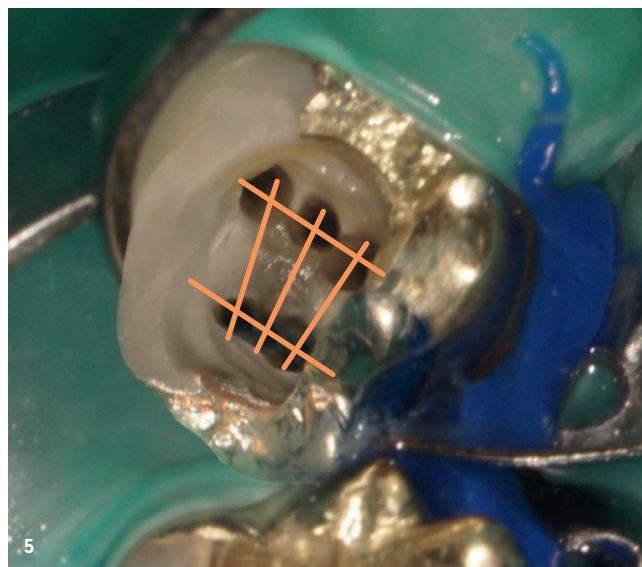
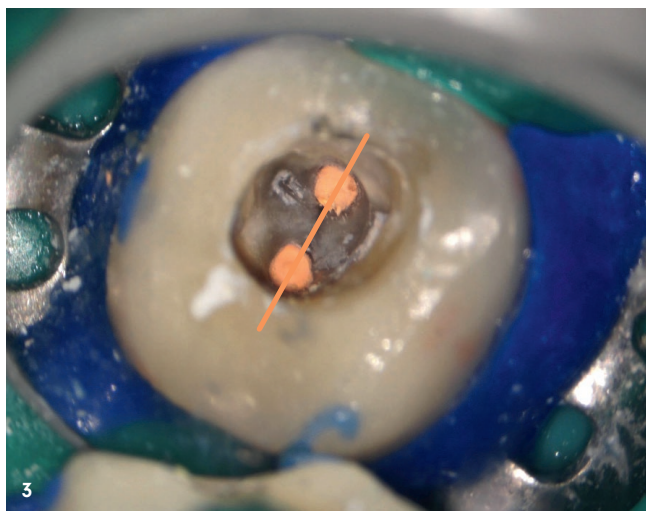
Abb. 3: Klassifizierung von Unterkiefermolaren nach Typ I.

Abb. 4: Konfiguration vom Typ H.

Abb. 5: Konfiguration vom Typ H mit zusätzlichen zwei Bindestrichen.

Abb. 6: Konfiguration vom Typ C.





Pawar und Shishir Singh eingeführt¹⁵ und erleichtert häufig das Auffinden aller Wurzelkanäle.

Klassifizierung von Unterkiefermolaren (UK-Molaren)

H: Verbindet man in Unterkiefermolaren mit vier Kanälen die mesialen und distalen Kanäle durch eine Linie und zieht eine weitere Linie durch die Mitte, ähnelt das erhaltene Bild dem Buchstaben „H“ (Abb. 1).

Y: In Unterkiefermolaren mit nur drei Kanäleingängen ähneln die durch die Kanäleingänge gezogenen Linien dem Buchstaben „Y“ (Abb. 2).

I: In Unterkiefermolaren mit nur zwei Kanalsystemen ähnelt die angelegte Linie dem Buchstaben „I“ (Abb. 3).

Andere: Grundsätzlich ist eine Vielzahl weiterer Konfigurationen möglich, diese können aber häufig durch die im ersten Teil benannten Regeln aufgefunden werden.

Eigene Beobachtungen im Laufe der klinischen Therapie zeigen auch folgende Konfigurationen:

H: Zähne mit einem mittleren mesialen Kanal zeigen immer eine sehr starke Symmetrie. Eine Linie verläuft durch die Kanäleingänge mesial sowie distal, eine weitere zentral durch diese Linie. Damit ähneln alle zusammen dem Buchstaben „H“, wobei der mittlere mesiale Kanal im Zentrum liegt (Abb. 4).

H mit zusätzlichen zwei Bindestrichen: Zähne mit einem mittleren mesialen Kanal und einem mittleren distalen Kanal zeigen bei Linienbildung den bei UK-Molaren bekannten Buchstaben „H“, wobei symmetrisch zum Mittelstrich zwei weitere Linien gezogen werden. Jeder dieser Mittelstriche zeigt nun auf einen Kanäleingang. Grundsätzlich zeigt sich immer eine starke Symmetrie (Abb. 5).

C: Ein C-förmiger Kanal befindet sich immer zentral im Pulpenkammerboden. Dabei liegen häufig an den Enden Erweiterungen vor (Abb. 6).

Dezentrale Lage: Bei einem Kanalsystem mit einer Radix enteromolaris befindet sich deren System immer dezentral. Das Verbinden der Linien ergibt keine Symmetrie. Das Kanalsystem der Radix enteromolaris wird nicht entsprechend der Symmetrieregeln aufgefunden. Hier hilft einzig

das Verfolgen der im ersten Teil genannten Arbeitsschritte (Abb. 7).

Klassifizierung von Oberkiefermolaren (OK-Molaren)

K: In OK-Molaren mit vier Kanalsystemen ähneln Linien, die vom palatinalen zum distalen Kanaleingang gezogen werden, und Linien, die von der Mitte dieser Linie zu mesiobukkalen Kanalsystemen gezogen werden, dem Buchstaben „K“. Als weiteres Hilfsmittel zum Auffinden des zweiten mesiobukkalen Kanals kann eine Linie zwischen dem palatinalen Kanal und Mb1 gezogen werden. Alle weiteren mesialen Kanäle liegen mesial dieser Linie (blau, Abb. 8).

Y: In OK-Molaren mit ausnahmsweise nur drei Kanalsystemen bilden die Linien den Buchstaben „Y“ (Abb. 9).

I: In Oberkiefermolaren ähnelt eine Linie, die durch die Kanaleingänge gezogen wird, dem Buchstaben „I“ (Abb. 10).

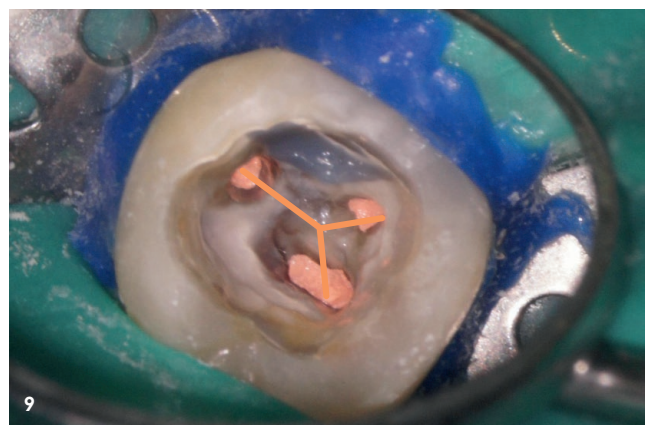
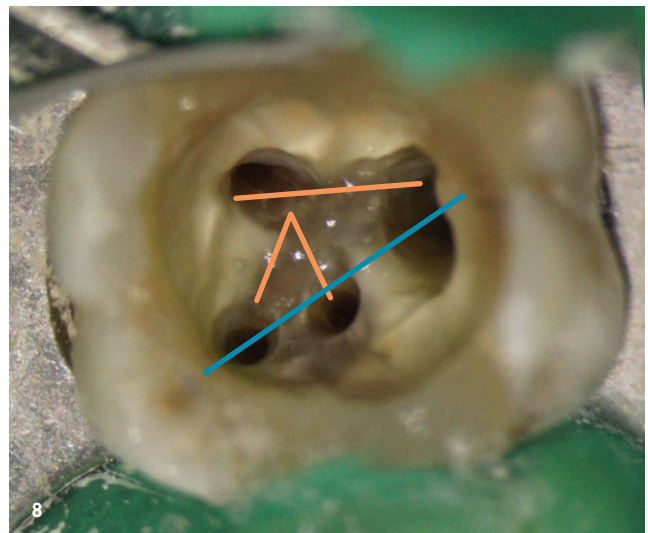
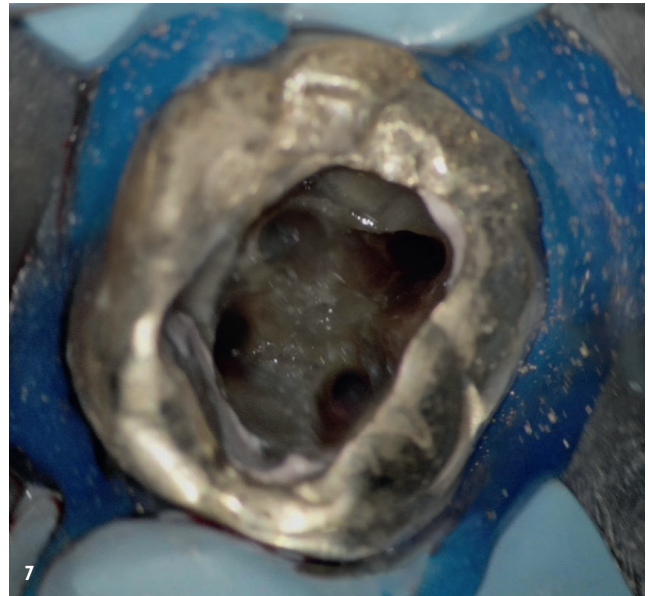
Andere: Grundsätzlich ist eine Vielzahl weiterer Konfigurationen möglich, diese können aber häufig durch die im ersten Teil benannten Regeln aufgefunden werden.

Eigene Beobachtungen im Laufe der klinischen Therapie zeigten weiter folgende Klassifikationen:

Linie Pal/Mb1: Bei OK-Molaren mit drei oder vier mesialen Kanalsystemen kann eine gedachte Linie zwischen dem palatinalen Kanal und Mb1 gezogen werden. Alle weiteren mesialen Kanäle liegen mesial dieser Linie (blau), sowie als weiteren Bezugspunkt parallel zur Randleiste (Abb. 11).

Linie Pal/Mb1 + Mb2/DB2: Bei Oberkiefermolaren mit zwei distalen Kanalsystemen befindet sich das zweite Kanalsystem senkrecht einer gedachten Linie vom palatinalen Kanalsystem zum ersten mesiobukkalen Kanalsystem (nach Mb1 und von dieser symmetrisch zum Mb2; Abb. 12).

Bei OK-Molaren mit einem länglichen Kanalsystem befindet sich dieses zentral am Pulpenkammerboden (Abb. 13). Für die Schaffung der sekundären Zugänglichkeit eignen sich dann vollrotierend oder reziprok arbeitende Instrumente (Orifice Opener). Diese ermöglichen eine schonende Verlagerung der Kanaleingänge, ohne für einen übermäßigen Substanzabtrag zu sorgen.



„Der unbestritten wichtigste Schritt jeglicher Therapie ist die Durchführung einer sorgfältigen und vollumfänglichen Diagnostik.“

Fazit

Der unbestritten wichtigste Schritt jeglicher Therapie ist die Durchführung einer sorgfältigen und vollumfänglichen Diagnostik. Ergibt sich nach einer sorgfältig erhobenen Anamnese und klinischen/radiologischen Diagnostik die Notwendigkeit eines endodontischen Eingreifens, ist die Schaffung der richtigen primären und sekundären Zugangskavität eine wichtige Voraussetzung sowohl für die möglichst vollständige chemo-mechanische Reinigung als auch die dreidimensionale Obturation des Kanalsystems.

Abb. 7: Kanalsystem mit einer Radix enteromolaris.

Abb. 8: Klassifizierung von Oberkiefermolaren nach Typ M.

Abb. 9: Klassifizierung von Oberkiefermolaren nach Typ Y.

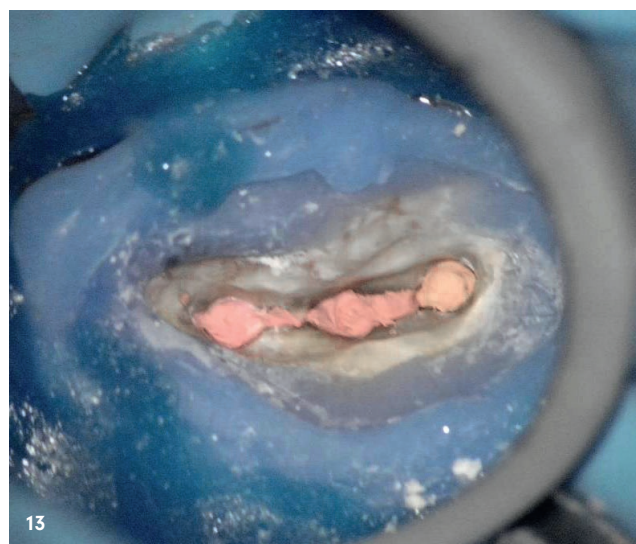
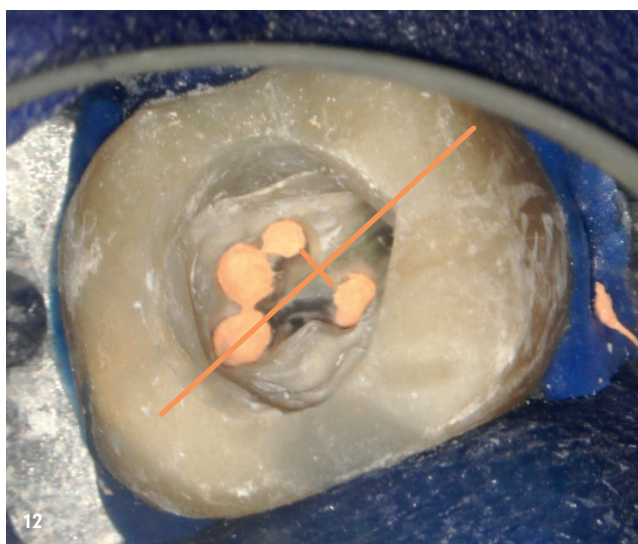
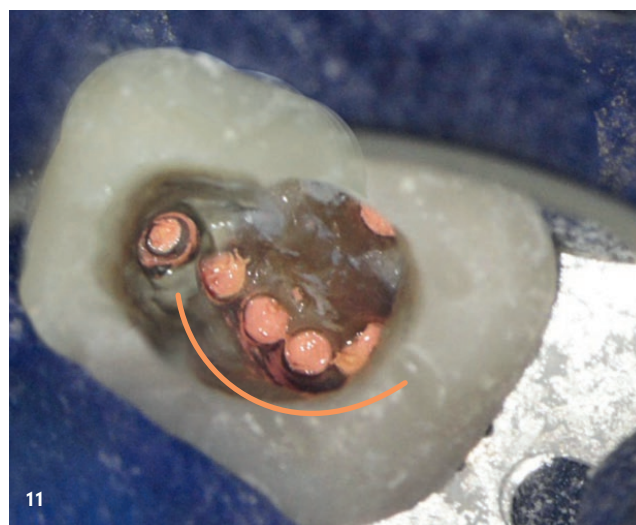
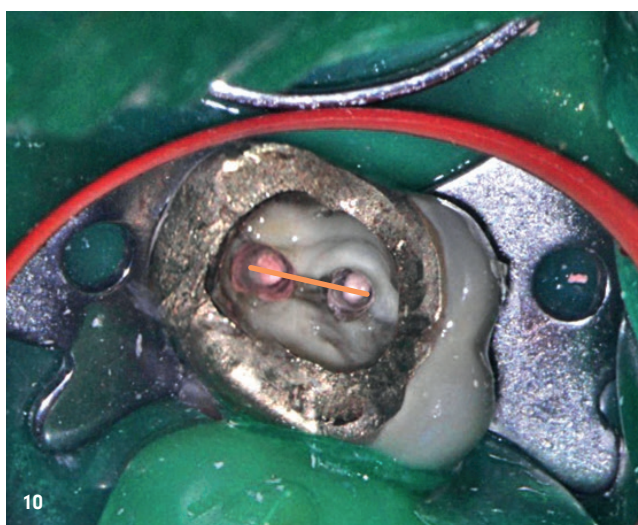
Abb. 10: Klassifizierung von Oberkiefermolaren nach Typ I.

Abb. 11: Oberkiefermolaren mit drei oder vier mesialen Kanalsystemen.

Abb. 12: Oberkiefermolaren mit zwei distalen Kanalsystemen.

Abb. 13: Oberkiefermolaren mit einem länglichen Kanalsystem.

Einige Bilder dieses Artikels sind zur besseren Veranschaulichung mit Adobe Photoshop bearbeitet.



kontakt.

Dr. med. dent. Günther Stöckl
 Max-von-Müller-Straße 33
 84056 Rottenburg
 info@zahnerhaltung-rottenburg.de

Artikel Teil 1



Infos zum Autor



Literatur

