

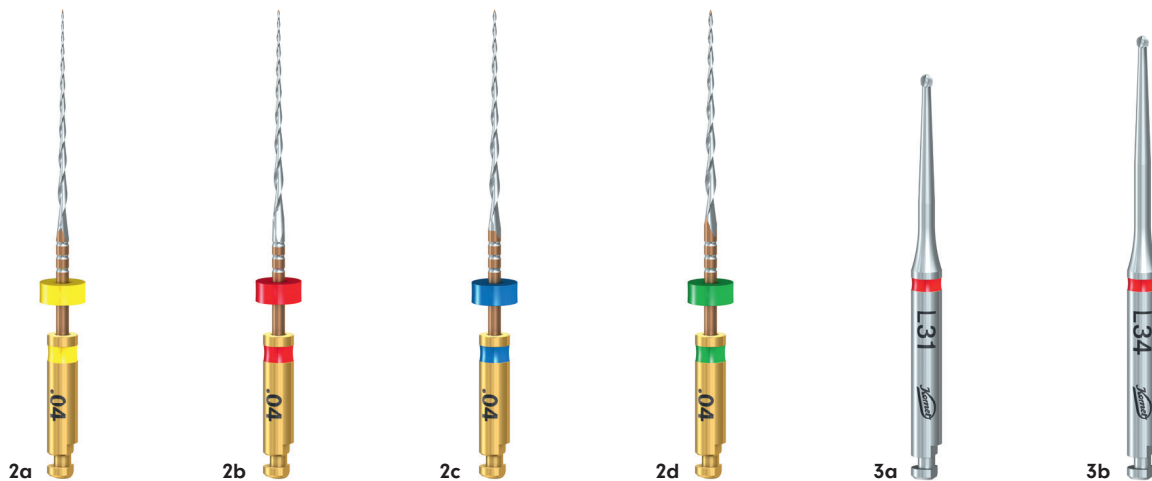
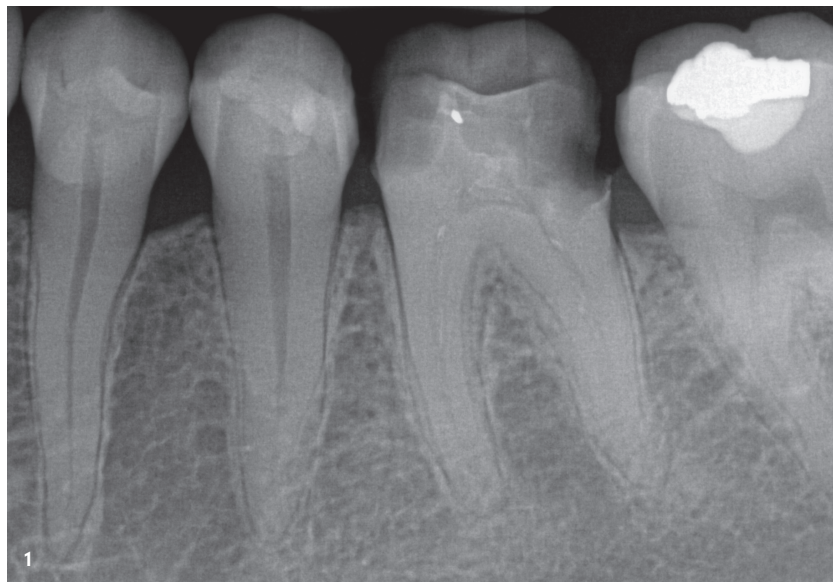FQ und Procodile Q als Allzwecklösungen

Seit 2021 sind die reziprozierend arbeitenden Procodile Q-, seit 2023 die rechtsrotierenden FQ-Feilen von Komet Dental in Deutschland erhältlich. Beide Systeme werden vom Autor rege in seinen weitestgehend auf die Endodontie ausgerichteten Praxen eingesetzt. An zwei Fallbeispielen demonstriert er mit der von ihm gewählten Vorgehensweise das Spektrum der Anwendung.

Nils Widera

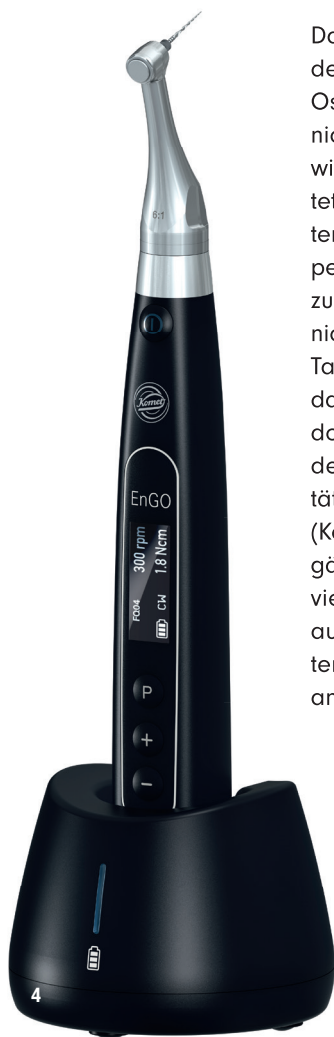1. Patientenfall mit FQ

Im ersten Fall begegnet uns eine Situation, für die die FQ-Feilen sehr gut geeignet sind. Die 43-jährige Patientin wurde uns nach der Schmerzbehandlung einer akuten apikalen Parodontitis zugewiesen. Dem biologischen Verständnis folgend, ist in diesen Fällen eine schonungsvolle Aufbereitung auf die Arbeitslänge bei moderater Taperwahl sinnvoll. Mit einer apikalen Aufbereitungsgröße von 35 bis 45 bewegen wir uns in einem Bereich, in dem das chemomechanische Konzept der Desinfektion über Ultraschall- und Schallspülung optimal umgesetzt werden kann und gleichzeitig die Strukturen der apikalen Foramina erhalten bleiben.



Patientenfall 1

Abb. 1: Zahn 36: Ausgangsaufnahme. **Abb. 2a–d:** Das Procodile FQ 04-Feilensystem. – **Abb. 3a und b:** EndoTracer (Komet Dental) zur Schaffung der sekundären Zugangskavität.

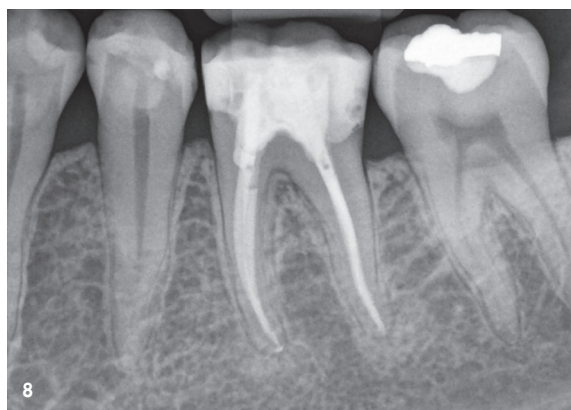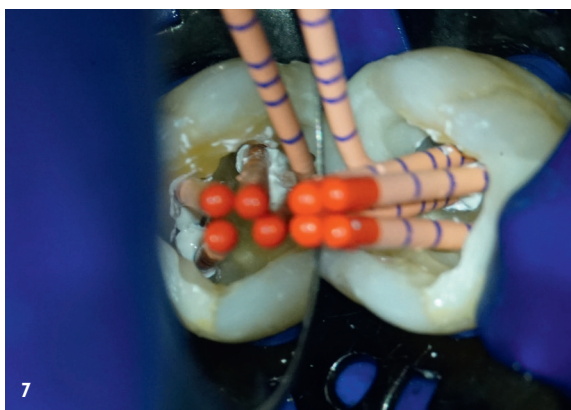

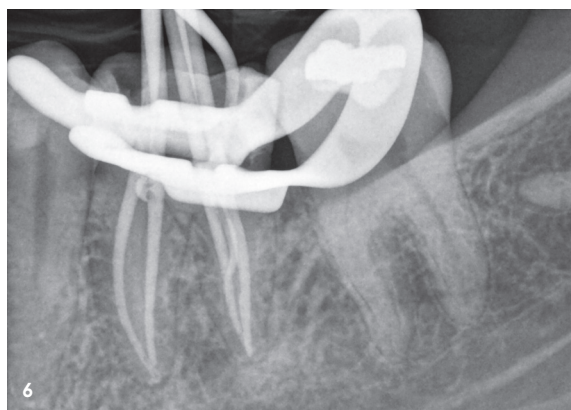
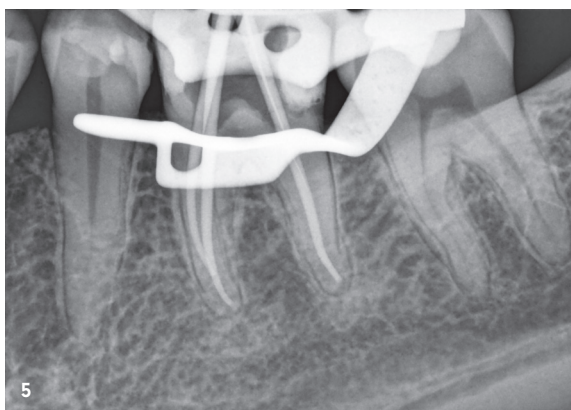Das Röntgenbild des Zahns 36 (Abb. 1) zeigt den koronal kariös zerstörten Zahn. Apikale Osteolysen endodontischen Ursprungs sind nicht erkennbar. In solchen Fällen versuchen wir einzeitig vorzugehen. Das FQ-System bietet als klassisch rechtsrotierendes Feilensystem die Möglichkeit der Aufbereitung mit Taper .04 oder Taper .06. Um grazil aufbereiten zu können und den originären Kanalverlauf nicht zu verändern, entschied ich mich für FQ Taper .04 (Abb. 2). Nach Anlegen des Kofferdams, Entfernen der Karies und einem präendodontischen Aufbau erfolgt die Gestaltung der primären und sekundären Zugangskavität vornehmlich unter Einsatz der EndoTracer (Komet Dental; Abb. 3). Sobald die Kanäle dargestellt sind – im vorliegenden Fall vier Kanäle – erfolgt eine Katheterisierung auf etwa 2/3 der Arbeitslänge mittels Patency-Handfeilen in den Größen 10 und 12 anhand der in der Ausgangsaufnahme rechnerisch ermittelten Werte. Dieses Vorgehen wird permanent endometrisch kon-

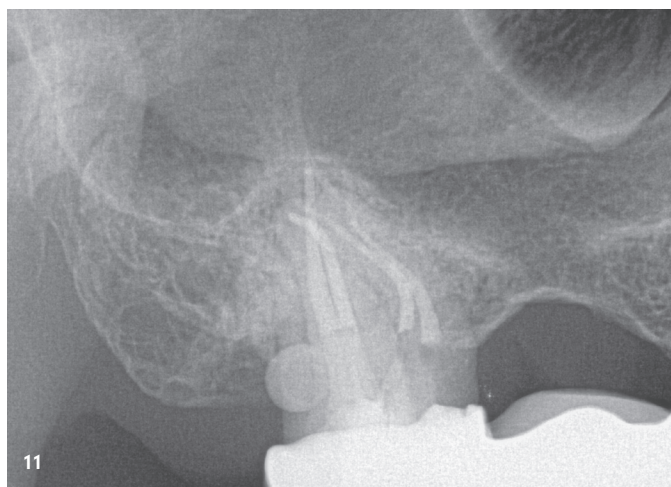
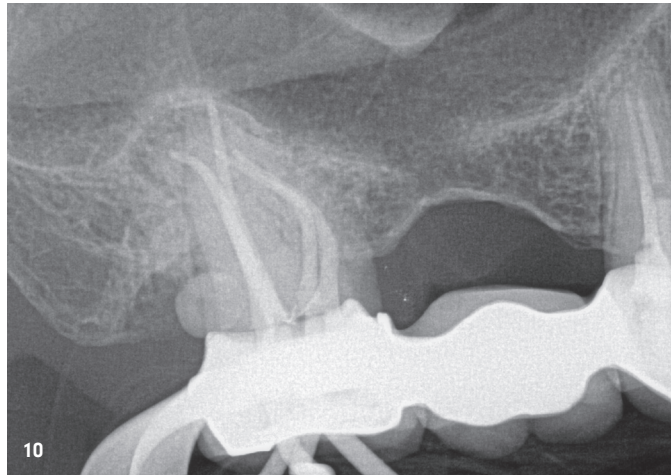
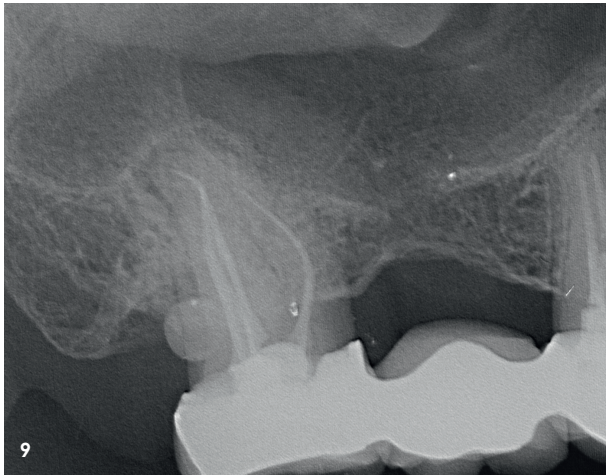
trolliert, um Fehler zu vermeiden. Hierzu verwenden wir die endometrische Messfunktion des EnGO Motors (Komet Dental; Abb. 4). Nach erneuter Spülung wird in einem ersten rotierenden Aufbereitungsschritt mit der FQ 04/25 behutsam mit dem EnGO Motor auf die erste Länge aufbereitet. Dessen Anwendung ist denkbar einfach. Auch der Einsatz aller weiteren rotierenden Feilen erfolgt mit EnGO, ohne dass Änderungen im Aufbereitungsprogramm vorgenommen werden müssen. Nach erfolgreicher Umsetzung in allen Kanalsystemen, schließt sich die zweite Katheterisierung bis zur apikalen Konstriktion mit einer leichten WindingWatch-Bewegung erneut mit der 10er und 12er Patency Feile an. Nun übernimmt das FQ-System dank seiner hohen Flexibilität und gleichzeitig enormen Abtragsleistung den Rest der rotierenden Arbeit. Ich verwende hier in allen vier Kanalsystemen die FQ-Feilen in den Größen 20, 25 und 35 jeweils nacheinander in der SingleLength-Technik auf Arbeitslänge im EnGO Motor unter endometri-

Patientenfall 1

Abb. 4: EnGO eignet sich für die reziprozierende wie auch rotierende Arbeitsweise und bietet individuelle Einstellungsmöglichkeiten zu Drehzahl, Torque und Winkel. – **Abb. 5:** Masterpointaufnahme. – **Abb. 6:** Kontrolle der Wurzelfüllung. – **Abb. 7:** Blick in die Kavität mit KometBioSeal und Points. – **Abb. 8:** Abschlussaufnahme.



* Die Beiträge in dieser Rubrik stammen von den Anbietern und spiegeln nicht die Meinung der Redaktion wider.



Patientenfall 2

Abb. 9: Zahn 17: Ausgangsaufnahme.

Abb. 10: Masterpointaufnahme.

Abb. 11: Abschlussaufnahme.

Abb. 12a–c: Procodile Q 20, 25 und 30.


scher Kontrolle. Die endometrische Messung gibt den Endpunkt meiner Aufbereitung vor. Die Kontrolle erfolgt mit einer Masterpointaufnahme, wobei FQ 04/25 Guttaperchajoints mittels eines Tipcutters auf 35 angepasst werden (Abb. 5). Nach abgeschlossenem Spülprotokoll wird die modifizierte thermoplastische Wurzelkanalfüllung mit Komet-BioSeal und Einstifttechnik umgesetzt (Abb. 6 und 7). Abschließend werden drei Glasfaserstifte (Komet DentinPost Coated) inseriert und der Zahn adhäsiv verschlossen. Das Resultat der einzeitigen Behandlungssitzung zeigt Abbildung 8.

2. Patientenfall mit Procodile Q

Was tun, wenn eine Revision durchgeführt werden muss? Hier lohnt sich der Einsatz des Procodile Q-Systems. Der zweite Fall den ich vorstellen möchte, zeigt eine einzeitige Revisionsbehandlung eines Zahns 17 mit vier Wurzelkanalsystemen bei einem 56-jährigen Patienten (Abb. 9). Die apikalen Osteolysen endodontischen Ursprungs sind deutlich sichtbar und der Patient verspürte unter Kaubelastung stärker werdende Schmerzen. Aber warum Procodile Q? Bei einer Revisionsbehandlung muss altes Wurzelfüllungsmaterial aus den Kanalsystemen entfernt werden. Die einwirken-

den Kräfte auf die arbeitenden Instrumente sind hier wesentlich höher. Der Materialabtrag ist ebenso deutlich größer. Da Procodile Q-Feilen reziprokierend arbeiten, kann die höhere auftretende Kraft durch die zyklische Entlastung, die auf jede Belastungsphase folgt, wesentlich besser toleriert werden. Unterstützend trägt hierzu auch der Taper .06 bei den Instrumenten 20, 25 und 30 bei (Abb. 12), wodurch die Gefahr eines Feilenbruchs signifikant sinkt. Durch den variabel getaperten inneren Querschnitt verfügen die Instrumente über einen sehr großen Spanraum im Verhältnis zum Feilenquerschnitt. Der Materialtransport nach koronal wird besser – weniger Last, geringere Bruchgefahr. Die Wärmebehandlung findet genau das richtige Maß zwischen Flexibilität und Rigidität, um mit der nicht-schneidenden Instrumentenspitze in die Guttapercha vorzudringen (weicheres Material) und keine Stufe oder Via falsa im Dentin (härteres Material) zu verursachen. Die Feile folgt quasi von selbst dem Weg des geringeren Widerstandes. Im vorliegenden Fall erfolgte die komplette initiale Revision mit zwei Procodile Q 25-Feilen unter endometrischer Längenkontrolle im EnGO Motor. Abschließend forme ich erst mit Procodile Q Größe 25, dann mit Größe 35 aus. Die Kontrolle erfolgt per Masterpointaufnahme (Abb. 10). Nach einem ausgiebigen Spül-

* Die Beiträge in dieser Rubrik stammen von den Anbietern und spiegeln nicht die Meinung der Redaktion wider.



protokoll mittels Schall und Ultraschall, kann auch in diesem Fall die modifizierte thermoplastische Wurzelkanalfüllung mit KometBioSeal und Einstifttechnik umgesetzt werden. Die Kanäleingänge werden abschließend adhäsiv versiegelt und palatinal und distal ein Glasfaserstift (Komet Dentin-Post Coated) inseriert (Abb. 11). Als anatomischer Nebenfund ist eine Schmelzperle distal an Zahn 17 diagnostizierbar.

Resümee

Das Prozedere bei beiden Patientenfällen zeigt, dass auch komplexe anatomische Strukturen und Revisionen elegant gelöst werden können. Selbst kritische Bereiche mit stärkeren Krümmungen werden erfolgreich aufbereitet. Hierzu trägt entscheidend die Wahl des entsprechenden Instrumentariums bei. Die Feilensysteme FQ und Procodile Q verbuchen jedes für sich ein großes Einsatzspektrum. Gleichzeitig hat jedes für sich aber ganz besondere Eigenschaften und Stärken, die durch Form, Bewegung, Taper, Flexibilität und Rigidität vorgegeben sind. In beiden Patientenfällen konnte jedes System für sich seine individuellen Stärken voll ausspielen.

kontakt.

Nils Widera

Zahnarztpraxis für Endodontie
und Zahnerhaltung
Emil-Schubert-Straße 37
04347 Leipzig
www.endodontie-in-leipzig.de

Komet Dental
Gebr. Brasseler GmbH & Co KG
www.kometdental.de

Infos zum
Autor



Infos zum
Unternehmen

