



Exkavieren | PolyBur



Patent: DE 10 2008 010 049 - EP 2 260 787

Polymerinstrument für pulpanahes Exkavieren.

Gemeinsam mit Prof. Dr. Kunzelmann, Ludwig-Maximilians-Universität München, haben wir einen Rosenbohrer aus Polymer entwickelt, der auf dem von Dr. Daniel Boston, Temple University (USA), basierenden Konzept einer selbstlimitierenden Kariestherapie aufbaut.

Um möglichst zahnsubstanzschonend zu exkavieren galt bisher, klinisch zwischen zwei Dentinschichten zu unterscheiden: einer äußeren infizierten Dentinschicht (die nicht remineralisierbar ist und entfernt werden muss) und einer inneren kariös veränderten Dentinschicht (die remineralisierbar ist und bestehen bleiben sollte). Inzwischen weiß man, dass es sich dabei nicht um eine klare Grenze handelt, schließlich sind es Diffusionsprozesse, die einen Gradienten bilden – von der Läsion weg in Richtung unverändertes Dentin mit zunehmender Mineralisation und Härte. In diesem Gradienten muss der Zahnarzt das Ende der bakteriellen Besiedlung richtig erkennen – eine schwierige Aufgabe! Genau hier setzt der PolyBur P1 an: Er findet das richtige Maß für die Exkavation selbst heraus. Was heißt das konkret?

Die Materialhärte des PolyBur lässt keine Überpräparation zu, denn nach dem Entfernen weichen, kariösen Dentins stumpft er auf hartem, gesundem Dentin automatisch ab – er limitiert sich also selbst.

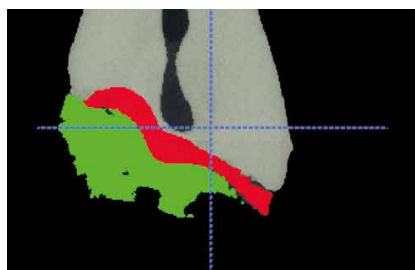
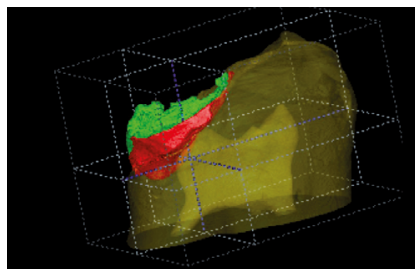
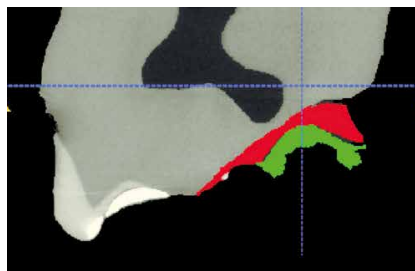
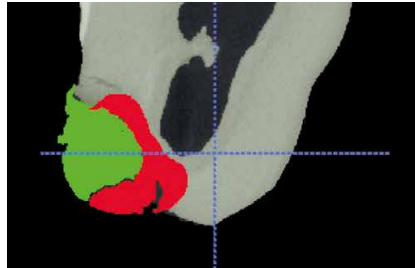
Achtung: Der PolyBur wird immer zusätzlich eingesetzt, wenn pulpanah exkaviert werden soll.

Demnach werden die peripheren Anteile zuerst mit herkömmlichen Rosenbohrern bearbeitet (mit Hartmetallbohrern oder dem CeraBur K1 SM, der bereits ein taktiles Arbeiten ermöglicht, aber deutlich härter ist als der PolyBur). Erst dann erfolgt der Griff zum PolyBur, der im Sinne einer selbstlimitierenden Exkavation sein ganzes Können ausspielt. Der PolyBur hilft, die entscheidenden 0,5 bis 0,7 mm Dentin nahe der Pulpa zu erhalten. Diese könnten zwischen Füllungstherapie und Endo unterscheiden. Kann die Endo vermieden werden, ist das vor allem für den Patienten ein entscheidender Vorteil. Wird die Pulpa doch eröffnet, war es auch nicht zu vermeiden. Dies ist ein klares Zeichen dafür, dass die Pulpa bereits beteiligt war und eine Endo unumgänglich ist.

Besonderheiten bei der Bewertung des Ergebnisses.

Die Dentinoberfläche ist nach dem Exkavieren nicht so hart wie man es gewohnt ist.

Die klassische Kontrolle mit der Sonde kann somit nicht durchgeführt werden. Das Dentin wird nicht klirren und mit einer Sonde könnte man Kratzspuren auf der Dentinoberfläche hinterlassen. Dies sollte nicht beunruhigen, da es Bestandteil des Konzepts ist. Erhaltungswürdiges Dentin wurde erhalten. Dies wird sich im Laufe der folgenden Monate verändern, im Idealfall wird es remineralisieren.



MicroCT Auswertung

Es ist deutlich zu sehen, welche Bereiche mit einem Hartmetall-Bohrer (rot) bzw. mit dem PolyBur (grün) entfernt werden. Der Substanzerhalt ist deutlich.

Hinweis:

Entscheidend für den Erfolg vitalerhaltender Maßnahmen ist eine dauerhaft bakteriendichte Restauration. Dies ist insbesondere bei der selektiven Kariesentfernung eine zwingende Voraussetzung, um die Nährstoffzufuhr für verbleibende Bakterien zu unterbinden und eine Arretierung der Läsion herbeizuführen. Korrekt durchgeführte adhäsive Restaurationen erfüllen diesen Zweck (Literaturhinweis 5).

Die Röntgenkontrolle sieht aus wie ein „Kariesrezidiv“.

Die reduzierte Härte ist auf die partielle Demineralisation des Dentins zurückzuführen. Leider bewirkt die partielle Demineralisation auch, dass Röntgenstrahlen weniger absorbiert werden. Die fertige Füllung kann auf dem Röntgenbild daher wie ein Kariesrezidiv aussehen. Positiv betrachtet ist dies ein Beleg dafür, dass der PolyBur funktioniert. Die Lösung hierfür könnte ein Dentinadhäsiv mit hohem Röntgenkontrast sein. Dies wird derzeit aktiv untersucht.

Die beste Strategie ist es, den Patienten auf diese Situation hinzuweisen. Jeder Patient versteht, dass auf diese Weise Zahnhartsubstanz erhalten wurde und möglicherweise eine unangenehme Endodontie-Behandlung verhindert werden konnte. Wenn die Randbereiche einer Adhäsivfüllung dicht verschlossen sind, sollten – wie klassische Studien belegen (Literaturhinweise 1–4) – keine unerwarteten Probleme zu beobachten sein.

Indikation:

Weiche, pulpanahe Karies bei klinisch symptomlosen Milch- und bleibenden Zähnen.

Kontraindikation:

- Karies, die bereits zu klinischen Symptomen geführt hat
- Dunkel verfärbtes Dentin (Maillard-Reaktion)
- hartes, remineralisierbares Dentin
- Karies entlang der Schmelz-Dentin-Grenze

Anwendung:

1. Bissflügelaufnahme zeigt Zufallsbefund am 18 mesial.

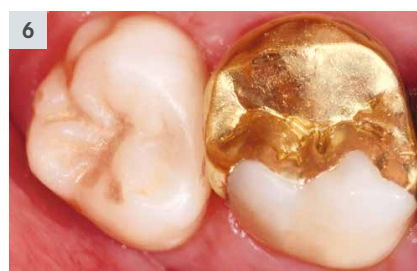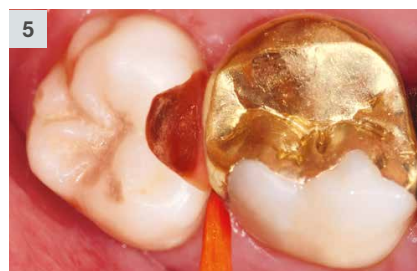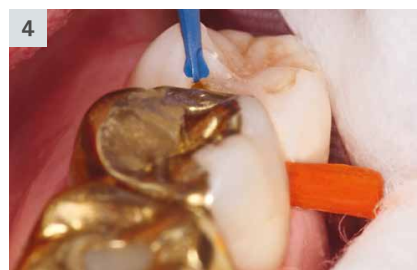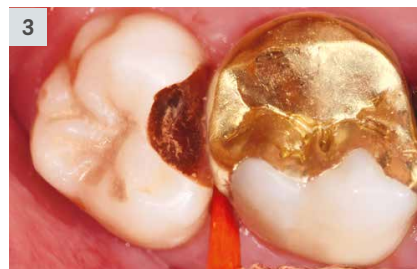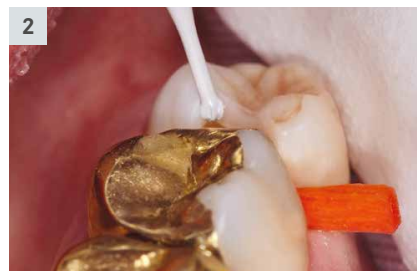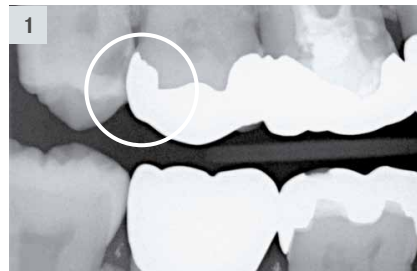2. Nach Eröffnen der Kavität mit Diamantinstrumenten werden periphere Anteile mit dem CeraBur K1SM.204.014 exkaviert.

3. Situation nach Einsatz des CeraBur: die zentralen Kavitätenanteile wurden noch nicht (endgültig) bearbeitet.

4. Pulpanahes Exkavieren mit dem PolyBur P1.204.014.

5. Der PolyBur hat weiches Dentin entfernt, erhaltungswürdiges Dentin wurde geschont.

6. Fertige Composite-Füllung
Die Randbereiche der Kavität wurden nach den klassischen Kriterien der Adhäsivtechnik bearbeitet, um so einen dichten Verschluss der Kavität sicher zu stellen.



Anmerkung zu den Drehzahlen:

- Der PolyBur ist „ready to use“. Er kann der Verpackung entnommen und direkt eingesetzt werden. Nach dem Einsatz wird er entsorgt (Einweginstrument).
- Der Einsatz erfolgt bei $\approx_{opt.} 2.000 - 8.000 \text{ min}^{-1}$.
- Eine Wasserkühlung ist nicht erforderlich, aber möglich.
- Der PolyBur ist kein Ersatz für den herkömmlichen Rosenbohrer, er wird im pulpanahen Bereich zusätzlich eingesetzt.
- Weiche Defektanteile zuerst entfernen.
- Geringe Anpresskraft einsetzen. Die Elastizität des Instruments wurde so bestimmt, dass der PolyBur sich bei zu hoher Anpresskraft durchbiegt. Durch diese Kontrollfunktion wird eine überhöhte Anpresskraft vermieden.
- Die Exkavation ist beendet, wenn der PolyBur nichts mehr abträgt. Die Schneiden müssen nicht verrunden; dies geschieht nur, wenn länger auf hartem Material gearbeitet wurde.
- Nach etwas Übung sollte man mit einem PolyBur pro Kavität auskommen.

Tipp:

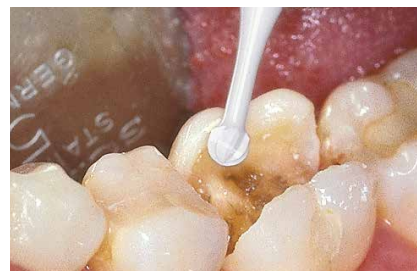Die Effizienz des PolyBur kann durch die Kombination mit Carisolv gesteigert werden. Der Grund: Das Natriumhypochlorit löst denaturiertes Kollagen auf und erleichtert so den Materialabtrag. Gleichzeitig desinfiziert Carisolv die Kavität.

New CARISOLV® System

Weitere Informationen und Hinweise:
www.carisolvsystem.com
Rubicon Life Science International Kundenservice unter
+46 31 780 68 20 oder customer@rlsglobal.se

Literatur:

1. Mertz-Fairhurst EJ, Curtis JW, Ergle JW, Rueggeberg FA, Adair SM:
Ultraconservative and cariostatic sealed restorations.
J Am Dent Assoc 1998;129:55-66.
2. Mertz-Fairhurst EJ, Schuster GS, Fairhurst CW:
Arresting caries by sealants: Results of a clinical study.
J Am Dent Assoc 1986;112:194-198.
3. Mertz-Fairhurst EJ, Schuster GS, Williams JE, Fairhurst CW:
Clinical progress of sealed and unsealed caries. 1. Depth changes and bacterial counts.
J Prosthet Dent 1979a;42:521-526.
4. Mertz-Fairhurst EJ, Schuster GS, Williams JE, Fairhurst CW:
Clinical progress of sealed and unsealed caries. 11. Standardized radiographs and clinical observations.
J Prosthet Dent 1979b;42:633-637.
5. Wissenschaftliche Mitteilung der Deutschen Gesellschaft für Zahnerhaltung (DGZ):
Aktuelle Empfehlungen zur Kariesexkavation.
DZZ 72 (6) 2017.

**Tipp:**

Zur vorhergehenden Exkavation peripherer Anteile empfehlen wir unseren keramischen Rosenbohrer K1SM (Produktinformation 410452).

**Set 4608.204**

mit 25 Instrumenten
(10 x 014 | 10 x 018 | 5 x 023)

Jeder PolyBur ist einzeln, „ready to use“ verpackt.



P1.204.014/018/023

Wissenschaftliche Beratung:

Prof. Dr. Karl-Heinz Kunzelmann
Poliklinik für Zahnerhaltung und Parodontologie
Ludwig-Maximilians-Universität München